

**THESE**

pour le

**DOCTORAT DE L'UNIVERSITE BORDEAUX II**

Mention : **Sciences de la vie et de la santé**

Option : **neurosciences**

Présentée et soutenue publiquement

Le 20 décembre 2012

Par François CAIRE  
Né le 15 novembre 1975 à Limoges

**Imagerie per-opératoire des électrodes de stimulation  
cérébrale profonde  
et proposition d'une nouvelle modalité de repérage  
stéréotaxique indirect de la cible subthalamique**

**Membres du Jury :**

Président	monsieur le Professeur Serge BLOND
Rapporteur	monsieur le Professeur Jean-Jacques LEMAIRE
Rapporteur	monsieur Pierre JANNIN, docteur ès sciences, CR1 INSERM
Directeur de thèse	monsieur le Professeur Emmanuel CUNY
Examinateur	monsieur le Professeur Dominique GUEHL

Institut des maladies neurodégénérative, UMR 5293 CNRS – université Bordeaux 2, équipe "réseaux thalamo-corticaux et planification de l'action", dirigée par le Pr BURBAUD.

# RÉSUMÉ

(1686 caractères)

L'efficacité de la stimulation cérébrale profonde subthalamique dans certains cas de maladie de Parkinson est maintenant bien établie. Toutefois, des progrès restent possibles, à la fois en terme de contrôle du geste chirurgical et en terme de définition de la cible chirurgicale.

Dans la première partie de ce travail, nous nous sommes intéressés à l'optimisation du contrôle de l'implantation des électrodes de stimulation cérébrale profonde. Nous avons tout d'abord analysé rétrospectivement les résultats obtenus en réalisant une imagerie tridimensionnelle per-opératoire pour le contrôle de positionnement des électrodes. Nous nous sommes ensuite intéressés à la possibilité d'utiliser un repère de visée radiologique per-opératoire. Nous avons revu pour cela une série de patients ayant subi une réimplantation d'électrodes, pour lesquels l'électrode déjà en place était utilisée comme point de repère à la fois pour définir la cible de la réimplantation et pour contrôler radiologiquement l'implantation de la nouvelle électrode.

Dans la seconde partie, nous avons travaillé à l'optimisation de la cible subthalamique. Nous avons tout d'abord évalué la pertinence du repérage du faisceau mamillo-thalamique sur des coupes IRM axiales comme marqueur de la coordonnée y du bord antérieur du noyau subthalamique. Ensuite, nous avons tâché de proposer une normalisation tridimensionnelle de l'espace stéréotaxique à partir de données recueillies dans une série de volontaires sains. Enfin, pour une série de patients opérés avec un bon résultat, nous avons cherché à corrélérer la position des contacts actifs en stimulation chronique avec des points de repères profonds visibles en IRM. Nous avons pu proposer ainsi une cible normalisée dont les coordonnées sont :  $x = 0,44x_{\text{bord latéral du V3}} + 10,71\text{mm}$ ;  $y = 0,69x_{\text{faisceau mamillothalamique}} + 1,62\text{ mm}$  ou  $0,34\text{ distance CACP} + 2,52\text{ mm}$ ;  $z = 0,72\text{ hauteur du thalamus} - 16\text{ mm}$ . Cette cible sera évaluée dans une future étude prospective.

## Mots-clefs :

Noyau subthalamique, neuroanatomie, normalisation, stéréotaxie, stimulation cérébrale profonde, normalisation, IRM, maladie de Parkinson.

# SUBTHALAMIC NUCLEUS TARGETING BASED ON DEEP MR-DEFINED LANDMARKS.

## SUMMARY :

The clinical efficacy of subthalamic deep brain stimulation is now well established. Nevertheless, progress is possible, regarding especially (1) the accuracy of electrodes implantation and (2) the definition of the surgical target.

In the first part of this work, we worked on the optimization of DBS electrodes implantation. First, we analyzed retrospectively the results obtained by using intra-operative 3D imaging for the control of microelectrodes and definite leads placement. Thereafter, we considered the possibility to use a radiological landmark for intraoperative controls. To this end, we studied the cases of patients who underwent reimplantation of DBS electrodes. The initial electrode (still implanted) was used as a landmark: (1) for the definition of the reimplantation target and (2) for the radiological control of the new lead positioning.

In the second part, we worked on the optimization of the surgical target. First, we assessed the interest of the mamillothalamic tract as a landmark of the anteroposterior coordinate of the anterior border of the STN in MR axial images. Thereafter, we tried to identify MR landmarks for tridimensionnal normalization of the stereotactic space. Finally, we tried to correlate the coordinates of active contacts with MR-defined landmarks in a series of patients that had been operated with good clinical results. Based on our results, we can propose the following coordinates for a new normalized subthalamic target :  $x = 0.44x_{\text{lat edge 3rd ventricle}} + 10.71\text{mm}$ ;  $y = 0.69x_{\text{mamillo-thalamic tract}} + 1.62 \text{ mm}$  or  $0.34 \text{ ACPC length} + 2.52 \text{ mm}$ ;  $z = 0.72x_{\text{thalamus height}} - 16 \text{ mm}$ . We will assess this target in a future prospective study.

## Key-words:

Subthalamic nucleus, basal ganglia, neuroanatomy, normalization, stereotactic surgery, deep brain stimulation, MR imaging, Parkinson's disease.

# REMERCIEMENTS

Je tiens tout d'abord à remercier monsieur le professeur Emmanuel Cuny qui, avec disponibilité et confiance, a inspiré puis dirigé ce travail.

Je remercie monsieur le professeur Serge Blond qui me fait l'honneur de présider ce jury.

Je remercie monsieur Pierre Jannin, docteur en sciences, et monsieur le professeur Jean-Jacques Lemaire d'avoir bien voulu accepter la tâche de rapporteurs.

Je remercie monsieur le professeur Dominique Guehl qui, après avoir suivi mes travaux avec attention, a accepté d'en être le juge.

Je remercie monsieur le professeur Jean-Jacques Moreau pour son soutien sans faille.

Je tiens à remercier également monsieur le professeur Pierre Burbaud de m'avoir accueilli dans son équipe, et d'avoir suivi avec intérêt l'avancement de mes travaux.

Je remercie monsieur le docteur Denys Fontaine et monsieur Nicolas Langbour pour leur participation au travail de définition d'une cible subthalamique normalisée.

Mes remerciements vont également à ceux qui ont participé à l'acquisition des données et à la prise en charge des patients : monsieur le professeur Antoine Maubon (pour les samedis matin passés à l'IRM), monsieur Abdelhamid Benazzouz, docteur en sciences, DR CNRS, les docteurs Stéphanie Bannier, Danièle Ranoux, Frédéric Torny, Caroline Giordana et Michel Borg.

Je remercie monsieur le professeur Hugues Loiseau de m'avoir accueilli dans son service.

Un des chapitres de ce travail résulte enfin d'une collaboration avec le Dr J Yelnik (UMR 7225, CNRS – université Paris VI) autour de l'utilisation de l'atlas stéréotaxique dit « Yelnik-Bardinet ».

<b>INTRODUCTION .....</b>	<b>7</b>
<b>GENERALITES. ....</b>	<b>11</b>
<b>I. LA STIMULATION CÉRÉBRALE PROFONDE : ASPECTS TECHNIQUES.....</b>	<b>12</b>
A. L'ESPACE STÉRÉOTAXIQUE. ....	12
B. VARIABILITÉ INTER-INDIVIDUELLE DANS LA LOCALISATION DU NOYAU SUBTHALAMIQUE .....	17
C. REPÉRAGE DU NOYAU SUBTHALAMIQUE EN CHIRURGIE STÉRÉOTAXIQUE. ....	20
D. COMMENT CONTRÔLER LA POSITION DES ÉLECTRODES EN PER-OPÉRATOIRE? .....	34
E. COMMENT CONTRÔLER LA POSITION DES ÉLECTRODES EN POST-OPÉRATOIRE? .....	37
F. PRÉCISION GÉOMÉTRIQUE DE L'IMPLANTATION D'ÉLECTRODES DE STIMULATION CÉRÉBRALE PROFONDE. ....	42
<b>II. QUELLE EST LA CIBLE ANATOMIQUE DE LA STIMULATION SOUS-THALAMIQUE? .....</b>	<b>45</b>
A. INTRODUCTION .....	ERREUR ! SIGNET NON DEFINI.
B. MÉTHODE .....	47
C. RÉSULTATS .....	48
D. DISCUSSION .....	56
E. CONCLUSION .....	60
<b>III. CONCLUSION .....</b>	<b>61</b>
 <b>PREMIÈRE PARTIE : OPTIMISATION DU POSITIONNEMENT DES ÉLECTRODES .....</b>	 <b>62</b>
<b>I. INTÉRÊT DE L'UTILISATION DU O-ARM® COMME IMAGERIE TRIDIMENSIONNELLE PER-OPÉRATOIRE. ....</b>	<b>64</b>
A. INTRODUCTION .....	ERREUR ! SIGNET NON DEFINI.
B. MATÉRIEL ET MÉTHODE .....	66
C. RÉSULTATS .....	68
D. DISCUSSION .....	72
E. CONCLUSION .....	75
<b>II. RÉIMPLANTATION D'ÉLECTRODES DE DBS EN UTILISANT L'ÉLECTRODE EN PLACE COMME REPÈRE DE VISÉE.....</b>	<b>77</b>
A. INTRODUCTION .....	78
B. MATÉRIEL AND MÉTHODE .....	79
C. RÉSULTATS .....	84
D. DISCUSSION .....	87
E. CONCLUSION .....	91
 <b>DEUXIÈME PARTIE : OPTIMISATION DU REPÉRAGE DE LA CIBLE SUBTHALAMIQUE .....</b>	 <b>92</b>
<b>I. LE FAISCEAU MAMILLO-THALAMIQUE PEUT-IL ÊTRE UTILISÉ COMME REPÈRE DU BORD ANTÉRIEUR DU NOYAU SUBTHALAMIQUE EN IRM AXIALE? .....</b>	<b>94</b>
A. MATÉRIEL .....	96
B. MÉTHODE. ....	96
C. RÉSULTATS. ....	97
D. DISCUSSION .....	98
<b>II. NORMALISATION TRIDIMENSIONNELLE (X, Y Z) DE L'ESPACE STÉRÉOTAXIQUE CACP POUR LE REPÉRAGE DU CENTRE DU NOYAU SUBTHALAMIQUE. ....</b>	<b>103</b>
A. OBJECTIFS: .....	104
B. MATÉRIEL .....	104
C. MÉTHODE .....	105
D. RÉSULTATS. ....	107

E. DISCUSSION .....	111
F. CONCLUSION .....	114
<b>III. LOCALISATION DES ÉLECTRODES DE STIMULATION CÉRÉBRALE PROFONDE DANS L'ESPACE STÉRÉOTAXIQUE POUR UNE SÉRIE DE PATIENTS OPÉRÉS AVEC UN TRÈS BON RÉSULTAT: PROPOSITION D'UNE CIBLE STATISTIQUE DÉFINIE À PARTIR DE POINTS DE REPÈRE EN IRM. ....</b>	<b>120</b>
A. MATÉRIEL ET MÉTHODE.....	122
B. RÉSULTATS .....	126
C. DISCUSSION .....	131
D. CONCLUSION.....	134
<b>IV. CIBLE SOUS-THALAMIQUE DÉFINIE À PARTIR DE REPÈRES IRM: ÉTUDE D'UNE SÉRIE DE 5 PATIENTS. ....</b>	<b>135</b>
A. MATÉRIEL.....	136
B. MÉTHODE .....	136
C. RÉSULTAT.....	137
D. DISCUSSION .....	138
<b>DISCUSSION GÉNÉRALE.....</b>	<b>139</b>
A. LES LIMITES ACTUELLES DE LA VISÉE DU NOYAU SUBTHALAMIQUE. ....	140
B. DE NOUVEAUX POINTS DE REPÈRE PROFONDS EN DBS .....	144
C. VERS UNE NORMALISATION DE L'ESPACE STÉRÉOTAXIQUE .....	144
D. UTILISATION D'UNE ÉLECTRODE EN PLACE COMME REPÈRE DE VISÉE PER-OPÉATOIRE. ....	151
E. QUELLES ÉVOLUTIONS TECHNIQUES EN STIMULATION CÉRÉBRALE PROFONDE? .....	152
<b>CONCLUSION .....</b>	<b>154</b>
<b>BIBLIOGRAPHIE.....</b>	<b>157</b>
<b>ANNEXE 1. ....</b>	<b>172</b>
<b>ANNEXE 2 .....</b>	<b>178</b>
<b>ANNEXE 3. ....</b>	<b>180</b>

# **INTRODUCTION**

Bien que la suppression du tremblement au cours de la phase d'exploration électrophysiologique des thalamotomies ait été connue depuis plus de vingt ans (Albe-Fessard et al., 1962), il a fallu attendre les travaux de AL Benabid (Benabid et al. 1987, 1989, 1991) pour que la stimulation cérébrale profonde à haute fréquence ne devienne une technique chirurgicale conventionnelle. Sa cible initiale était le noyau ventrointermédiaire (Vim) du thalamus. Sa relative simplicité et sa réversibilité ont assuré le succès de cette technique. Par la suite, le noyau subthalamique a pu être envisagé comme cible potentielle après avoir été identifié comme relais du système nigro-strié (Bergmann et al., 1990 ; Benazzouz et al., 1993). Les résultats cliniques préliminaires publiés peu après (Pollak et al., 1993) ont montré l'efficacité de la stimulation subthalamique sur le tremblement, mais aussi la rigidité et l'akinésie. Ces résultats ont pu être confirmés par la suite, assurant une large diffusion de cette technique (Limousin et al. NEJM 1998 ; Krack et al. NEJM 2003). La stimulation subthalamique fait l'objet depuis lors d'une très abondante littérature, aussi bien clinique que très technique.

Toutefois, des incertitudes demeurent, notamment quant au positionnement de la cible subthalamique. Cette question était initialement secondaire, le ciblage reposant sur la ventriculographie et la cartographie électrophysiologique per-opératoire. C'est le développement de l'IRM qui, ouvrant de nouvelles possibilités d'analyse anatomique du cerveau profond, a multiplié les approches possibles : méthodes « directes » reposant sur l'identification visuelle de la cible, méthodes « indirectes » transposant en IRM des techniques issues de la ventriculographie, et toutes les méthodes intermédiaires ou combinées. Il ne semble pas exister aujourd'hui de méthode parfaite, ce dont témoigne la diversité des techniques exposées dans la littérature : *un chirurgien = une méthode de visée (au minimum)*. Comme nous le verrons, certains auteurs ont d'ailleurs tenté de comparer différentes méthodes de visée, avec des résultats contrastés (Zonenshayn et al., 2000 ; Cuny et al., 2002 ; Andrade-Souza et al., 2005 ; Schlaier et al., 2005 ; Breit et al., 2006 ; Acar et al., 2007 ; Ashkan et al., 2007 ; Patel et al., 2008 ; Caire et al., 2009). La définition d'une cible optimale est aujourd'hui difficile, d'une part en raison des difficultés d'analyse *a posteriori* de la position anatomique des électrodes, d'autre part en raison de la multiplicité des facteurs de confusion surajoutés dont le volume des plots et la diffusion du courant électrique.

Ce travail constitue une tentative pour faire progresser le ciblage subthalamique en stimulation cérébrale profonde. Nous nous sommes intéressés à deux aspects essentiels : le positionnement des électrodes et la définition de la cible.

Ce travail est divisé en quatre chapitres successifs.



Dans les *généralités*, nous nous sommes intéressés aux difficultés rencontrées dans l'analyse de la cible subthalamique, en faisant le point notamment sur la variabilité interindividuelle dans la localisation du noyau subthalamique, l'intérêt et les limites respectives des différentes méthodes de repérage de la cible subthalamique (directe, indirecte, composite), les modalités d'analyse de la position des microélectrodes en per-opératoire et des électrodes définitives en postopératoire (en scanner ou en IRM), la précision des techniques stéréotaxiques. Enfin, nous avons réalisé une revue de la littérature portant sur la nature de la cible anatomique de la stimulation subthalamique (noyau subthalamique ? ou structures connexes ?).

La *première partie* porte sur l'optimisation du contrôle de l'implantation des électrodes de stimulation cérébrale profonde, corolaire indispensable à notre tentative d'amélioration de la visée subthalamique. Nous avons tout d'abord revu rétrospectivement les résultats de la méthode originale utilisée à Bordeaux, qui associe O-arm<sup>®</sup> pour le contrôle d'imagerie et robot pour l'implantation des électrodes. L'intérêt du O-arm<sup>®</sup> est de permettre un contrôle tridimensionnel per-opératoire de la position des microélectrodes. Ce système *a priori* complexe permet une analyse fine de la position des électrodes et de l'exploration électrophysiologique, puisque les images 3D peuvent être fusionnées à l'IRM préopératoire. Ce système trouve tout son intérêt en cas de trajectoire aberrante, ou lorsque l'interprétation du mapping électrophysiologique est difficile.

Nous nous sommes également intéressé à la possibilité d'utiliser comme repère de visée per-opératoire pour l'implantation d'électrodes de DBS un repère existant. Dans cette optique, nous avons revu une série de patients ayant subi une réimplantation d'électrodes, pour lesquels l'électrode déjà en place était utilisée comme point de repère à la fois pour définir la cible de la réimplantation et pour contrôler radiologiquement l'implantation de la nouvelle électrode.

La *deuxième partie* constitue le cœur de notre travail. Notre objectif était de définir des points profonds, visibles en IRM, qui puissent être utiles en DBS subthalamique comme points de repère pour identifier visuellement le NST, ou comme repères de normalisation de l'espace stéréotaxique afin de minimiser la variabilité de la cible. Dans un premier temps, nous avons cherché à identifier des structures au voisinage du noyau subthalamique qui puissent servir de guides visuels pour le repérage de la cible. Nous avons ainsi tâché d'évaluer la pertinence du repérage du faisceau mamillo-thalamique sur des coupes IRM axiales, et il apparaît que celui-ci pourrait être un bon marqueur de la coordonnée y du bord antérieur du noyau subthalamique.

Ensuite, nous nous sommes intéressés à la normalisation de l'espace stéréotaxique

CACP. En effet, en pratique courante, le seul repère de normalisation véritablement admis est la longueur du segment CACP, dans l'axe antéro-postérieur. Nous pensions qu'une normalisation dans les trois axes (x, y et z) pourrait permettre de limiter la variabilité interindividuelle de la cible. Pour cela nous avons tout d'abord travaillé à partir de données IRM à 3T de sujets sains : nous avons cherché à corréler la position du centre anatomique du noyau subthalamique à un certain nombre de points de repère profonds visibles en IRM, dans les trois plans de l'espace stéréotaxique. Nous avons ainsi pu identifier un certain nombre de *landmarks* potentiels, parmi lesquels le bord latéral du putamen et la largeur de l'hémisphère dans l'axe médio-latéral, la commissure antérieure et le faisceau mamillo-thalamique dans l'axe antéro-postérieur, la commissure post-mamillaire dans l'axe inféro-supérieur.

Ensuite, nous avons collecté des données IRM de patients opérés à Bordeaux et à Nice avec un très bon résultat clinique, et nous avons cherché à corréler la position des contacts actifs en stimulation chronique avec des repères IRM profonds proches des précédents. Nous avons pu proposer ainsi une cible normalisée dans les trois plans, dont les coordonnées peuvent être déterminées à l'aide d'un algorithme simple à partir de repère IRM reproductibles. Nous avons testé la pertinence de cette cible théorique en la comparant à la position des contacts effectivement implantés dans une seconde série de patients présentant également un excellent résultat clinique. Enfin, cinq patients ont pu être opérés en utilisant cette cible, dont nous détaillons les résultats cliniques. Nous pensons que ces données justifient la mise en place d'une étude prospective portant sur l'évaluation des résultats de procédures menées sous anesthésie générale en utilisant cette cible théorique (protocole PARKEO).

Enfin, le dernier chapitre est une *discussion générale* de nos travaux. Nous nous sommes interrogés sur les retombées possibles de nos travaux, en les replaçant dans la perspective des évolutions possibles des techniques de stimulation cérébrale profonde.

## **GENERALITES.**

# I. LA STIMULATION CEREBRALE PROFONDE : ASPECTS TECHNIQUES

## A. L'espace stéréotaxique.

### 1. Le référentiel stéréotaxique.

La technique stéréotaxique telle que nous l'utilisons repose pour l'essentiel sur des bases établies par J. Talairach d'une part, et par G. Schaltenbrand d'autre part.

En 1957, Talairach (1957) publia avec P Tournoux un atlas dont le principe était d'utiliser comme repères internes les commissures blanches antérieure et postérieure, la ligne CACP dite bi-commissurale permettant de construire un système de plans orthogonaux où chaque point peut être défini par des coordonnées cartésiennes (x, y, z). L'intérêt de ces deux points de repère est double :

- Ils sont facilement identifiables en ventriculographie de profil ;
- et ils présentent des rapports anatomiques relativement stables avec les structures profondes qui sont les cibles classiques de la chirurgie stéréotaxique.

La ligne CA-CP qui fut proposée car visible en ventriculographie est toujours la référence stéréotaxique actuelle, malgré le développement d'une imagerie notamment IRM qui permet de visualiser beaucoup d'autre structures profondes.

Talairach proposait par ailleurs, à partir de ce référentiel, une normalisation du cerveau dans les trois plans réalisée à partir d'un système dit de grille proportionnelle : un ensemble de boîtes rectangulaires englobant le cerveau dans ses plus grandes dimensions à partir des points CA et CP (figures 1 et 2). Cette méthode de normalisation reste utilisée largement en imagerie fonctionnelle et dans les sciences cognitives, notamment par l'intermédiaire du système dérivé développé au MNI.

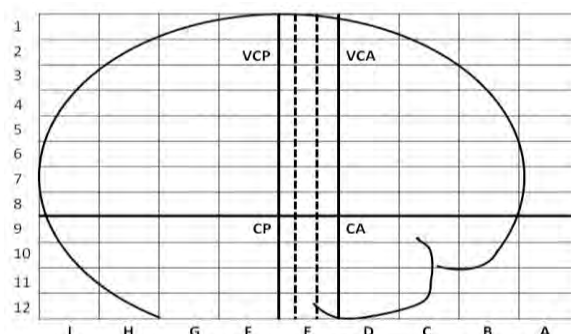


Figure 1. Représentation schématique du système proportionnel de Talairach sur une projection de profil.

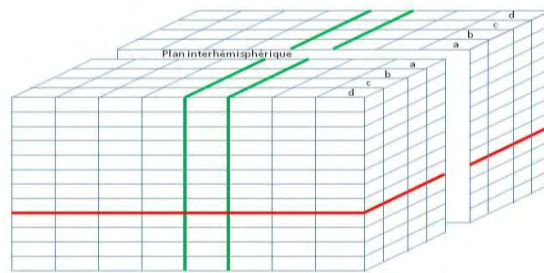


Figure 2. Représentation schématique tridimensionnelle du système de normalisation de Talairach.

L'atlas de Schaltenbrand (1959) a ensuite permis de simplifier le système de Talairach en prenant comme origine du référentiel stéréotaxique le milieu du segment [CACP], appelé point mi-commissural, de coordonnées (0,0,0). Ce système reste la référence internationale à ce jour.

## 2. Le cadre de stéréotaxie.

Le cadre de stéréotaxie est constitué d'une base métallique circulaire ou rectangulaire fixée au crâne par des pointes métalliques ou céramiques, sur laquelle peuvent être fixés un système de repérage en imagerie (2D initialement pour la téléradiographie, 3D maintenant pour le scanner et l'IRM, figures 3 à 5) et un système de guidage des instruments chirurgicaux. Ce dispositif peut permettre un guidage :

- Orthogonal, constitué de deux plaques grillagées fixées orthogonalement. C'est le principe historique du cadre de Talairach (figure 5). Il reste utilisé notamment en chirurgie de l'épilepsie, le système de grille permettant l'introduction d'électrodes de sEEG sous contrôle de l'artériographie de face et de profil.
- en double obliquité, avec un système de coordonnées polaires reposant sur une double rotation de l'arc (médio-latérale et antéro-postérieure). C'est notamment le principe du cadre de Leksell, qui est le système le plus utilisé à ce jour en raison de sa grande polyvalence. Le cadre de Leksell est par ailleurs un cadre isocentrique : une fois réglées les coordonnées x, y et z de la cible, on peut faire varier à l'infini le point d'entrée (ring et arc) sans modifier la position de l'extrémité de l'instrument que supporte l'arc.



*Figure 3 (cliché Elekta). Fixation des fiduciaires destinés au repérage scanner sur un cadre de Leksell.*



*Figure 4 (cliché Elekta). Installation de l'arc sur le cadre de stéréotaxie de Leksell modèle G. On remarque la double obliquité du porte instrument, reposant sur la rotation du « ring » et de l'arc.*



*Figure 5 (cliché Dixi Medical). Cadre de stéréotaxie de Talairach, permettant la ponction orthogonale à travers un double système de grilles.*

### **3. Positionnement des points CA et CP.**

Il est à noter que le positionnement des points CA et CP par rapport aux commissures

anatomiques varie selon les auteurs :

- Pour Talairach (1957) : CA est le bord supérieur et postérieur de la commissure antérieure, CP est le bord antérieur et inférieur de la commissure postérieure ;
- Pour Schaltenbrand (1959), CA et CP représentent respectivement le centre anatomique des commissures antérieure et postérieure ;
- Pour Benabid (2002), CA est le bord postérieur de la commissure antérieure, CP le bord antérieur de la commissure postérieure.

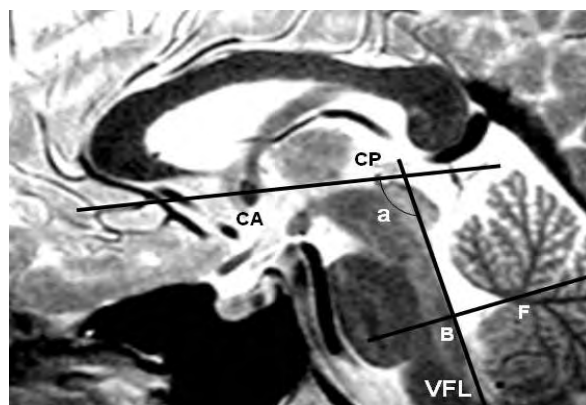
#### 4. Limites du référentiel cartésien CACP

Le référentiel cartésien classique reposant sur les points CA et CP pose pour l'essentiel un problème de normalisation dans les axes des x et des z. En effet, le système de coordonnées ne propose de repère interne de normalisation que dans l'axe des y : la distance CACP. En z, la hauteur du thalamus a été proposée comme point de repère, mais son utilisation n'a pas été validée.

On notera par ailleurs que certains auteurs (Daniluk et al., 2010) sont allés jusqu'à proposer une normalisation en x et en z selon la distance CACP, qui est difficile à justifier.

#### 5. Autres référentiels stéréotaxiques.

Afshar et al. (2007) ont proposé un atlas du tronc cérébral et du cervelet. Dans le plan inter-hémisphérique, la ligne VFL (*fourth ventricle floor line*) suit le plancher du 4<sup>e</sup> ventricule (figure 6). Le point F (*fastigial point*) marque le toit du V4. La perpendiculaire à VFL passant par F coupe VFL en un point noté B. Les points B et F permettent de construire le référentiel, comme CA et CP dans le système classique. L'angle  $\alpha$  définit l'orientation relative des lignes CACP et VFL. Cet angle est en moyenne de 107° (Zrinzo et al., 2008), ce que nous avons pu vérifier sur nos propres données (données non publiées).



*Figure 6. Représentation schématique de la structure du référentiel d'Afshar sur une coupe IRM sagittale médiane. VFL : plancher du 4<sup>e</sup> ventricule, F : point fastigial, B : intersection de VFL et de la perpendiculaire à VFL passant par F.*



## B. Variabilité interindividuelle dans la localisation du noyau subthalamique

La variabilité interindividuelle dans la position anatomique du NST est la principale limite à la visée indirecte en stéréotaxie. Toutefois, elle n'a été que très peu étudiée.

Il n'existe pas à notre connaissance de travail anatomique, reposant sur des coupes anatomiques sériées. Les rares données existantes s'appuient pour l'essentiel sur l'IRM.

Ashkan et al (2007) ont notamment comparé, dans une série de 55 électrodes chez 29 patients, la position spatiale d'une cible IRM et d'une cible statistique. La cible statistique était définie de la façon suivante : 12 mm latéralement, 2 mm en arrière du point mi-commissural, 4 mm sous CA-CP. La distribution est représentée par les schémas ci-dessous (extraits de l'article). La cible IRM ne correspondant pas au centre anatomique du NST dans ce travail, l'étude de variabilité qui en découle est discutable. On suppose tout de même que la variabilité des coordonnées reflète la variabilité du NST. Les valeurs publiées sont les suivantes :  $x = 10,3 \pm 1,3$  mm (6,3 – 13,2) ;  $y = 11,4 \pm 1,3$  mm (8,8 – 13,9) ;  $z = 4,7 \pm 1$  mm (2,1 – 6,5).

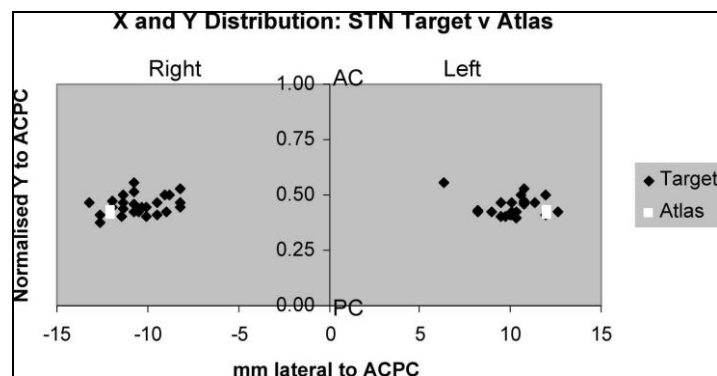


Figure 7. Distribution des cibles dans le plan axial, d'après Ashkan et al (2007). Les distances sont normalisées selon CACP en y, et en mm en x.

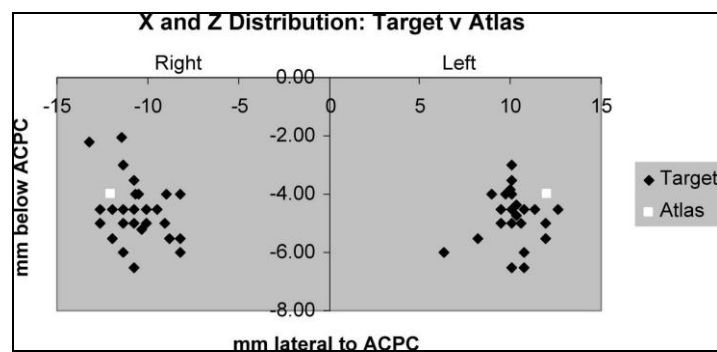


Figure 8. Distribution des cibles dans le plan frontal, d'après Ashkan et al (2007). Les distances sont exprimées en mm.

Dans le cadre de notre master 2 recherche, nous avons réalisé un travail de contournage manuel du noyau subthalamique sur des IRM stéréotaxiques à 1,5T pour une série de 15 patients (soit 30 NST), en sagittal et en coronal. Nous avons pu en déduire un diagramme de probabilité de présence du NST en projections frontale et latérale dans le référentiel CACP (Caire et al., 2009). La superposition du diagramme de repérage du NST selon Talairach montre que le NST serait :

- En projection latérale : plus postérieur et inférieur qu'attendu, la partie antéro-supérieure du NST se projetant en regard de la moitié postérieure du diagramme ;
- En projection frontale : plus médial qu'attendu, la zone de plus forte probabilité de présence du NST se situant entre 8 et 10 mm du plan inter-hémisphérique.

Nous avons pu déterminer la variabilité des coordonnées du centre de gravité du NST:

- la latéralité (x) variait entre 6,5 et 11,9 mm (moyenne= 9,14 ; SD= 1,3).
- y (avant normalisation) variait entre 7,75 et 11,86 mm (moyenne= 9,88 ; SD= 0,96).
- z variait entre -5,32 et -1,5 mm (moyenne= -3,4 ; SD= 0,93) en projection latérale, entre -5,2 et -1,2 mm (moyenne= -3,08 ; SD= 0,99) en projection frontale.

Les ordres de grandeur de ces résultats sont comparables aux données d'Ashkan et al. (2007), mais on ne peut aller au-delà dans la mesure où nos points de référence ne sont pas positionnés de la même façon.

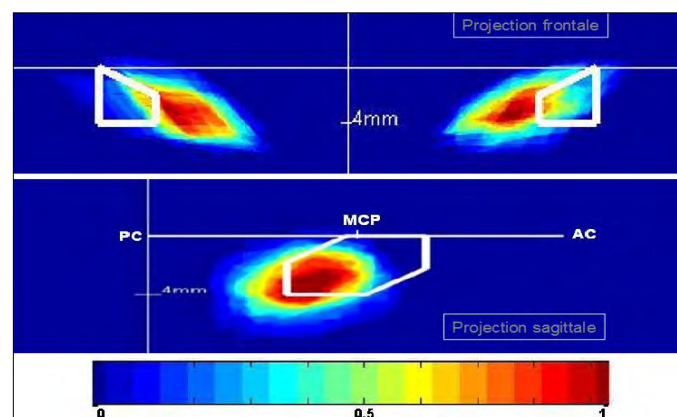


Figure 9. Représentation de la région anatomique (zone colorée allant du bleu au rouge) schématisant la probabilité d'appartenance au NST (obtenue par superposition des contours IRM des 22 patients), en projection de face (en haut) et de profil (en bas) dans le référentiel de Talairach et al (1957). La position des diagrammes proportionnels de Talairach et al (1957) est également représentée (polygone blanc). Les valeurs y sont normalisées selon la distance CACP. Les valeurs x et z, non normalisées, sont exprimées en mm.

Daniluk et al. (2010) ont étudié la variabilité du centre anatomique du NST dans une série de 62 patients (117 « best-visualized STN ») et ont rapporté les données suivantes :  $x = 11,3 \pm 1,14$  mm (8,7 – 14,5) ;  $y = -1,6 \pm 0,87$  mm (-3,5 – 0,5) ;  $z = -4,1 \pm 0,92$  mm (-6 – -1,3). Ces résultats sont significativement différents de nôtres, en particulier en latéralité. La variabilité, en revanche, est comparable.

Slavin et al. (2006) ont également travaillé sur le repérage du NST en IRM, mais ne se sont pas intéressés spécifiquement à la question de la variabilité interindividuelle. Les seules données disponibles sont la moyenne et l'écart-type des coordonnées du centre du NST :  $x = 11.4 \pm 1.3$  mm,  $y = 1.1 \pm 2.3$  mm et  $z = 4.7 \pm 1.9$  mm à gauche, et  $x = 11.5 \pm 0.9$  mm,  $y = 0.6 \pm 1.8$  mm et  $z = 5 \pm 1.7$  mm à droite.

Comme nous le verrons, les implications de cette variabilité du noyau subthalamique sont difficiles à appréhender, noyau subthalamique et cible fonctionnelle de la stimulation n'étant pas nécessairement superposés.

## **C. Repérage du noyau subthalamique en chirurgie stéréotaxique.**

Après avoir rappelé les modalités d'imagerie à disposition du chirurgien, nous exposerons les différentes techniques utilisées ou en développement: visée indirecte, visée indirecte corrigée par des repères anatomiques simples, visée directe, enfin techniques de segmentation semi-automatique d'images IRM.

### **1. Les techniques d'imagerie disponibles.**

#### **a. La ventriculographie.**

La ventriculographie est la technique historique, utilisée pour l'essentiel lorsque n'existaient ni le scanner, ni l'IRM. Son principe repose sur l'injection de Lipiodol par ponction ventriculaire directe (qui a remplacé la ventriculographie gazeuse par voie lombaire), suivi de la réalisation de clichés téléradiographiques à 5 m, afin de limiter la déformation conique des images (facteur d'agrandissement de 1,04). On obtient une image de projection des cavités ventriculaires. Le référentiel stéréotaxique est construit à partir :

- Des commissures blanches antérieure et postérieure, identifiées sur le profil ;
- Du plan inter-hémisphérique, identifié sur la face.

#### **b. Le scanner.**

Le scanner a apporté une évolution considérable, puisqu'il a permis d'obtenir une acquisition 3D non invasive. Les ventricules sont identifiés sans déformation ; on peut repérer CA, CP, le plan interhémisphérique, et donc construire le référentiel stéréotaxique. Le repérage des cibles chirurgicales peut donc être réalisé selon les principes classiques de visée indirecte. En revanche, le scanner ne permet pas de visée directe, aucune cible n'étant véritablement identifiable, même si certains auteurs ont pu proposer une visée directe du Vim (Patil et al., 1999)! Tout au plus peut-on s'aider de l'identification de points de repères dans le voisinage de la cible ou de la trajectoire, comme le tractus optique en bout de trajectoire lorsque l'on cible le GPi (Lozano et al., 2002).

Aujourd'hui, le scanner reste largement utilisé, notamment pour réaliser l'imagerie préopératoire cadre en place. Le scanner est alors mis en correspondance avec une

imagerie IRM réalisée au préalable (Rampini et al. 2003). L'intérêt de cette technique est double : elle permet un gain de temps appréciable (l'IRM est réalisée au préalable, dans de bonnes conditions, de même que le planning chirurgical), et on évite les déformations liées à la présence du cadre. En revanche, la mise en correspondance du scanner et de l'IRM peut être à l'origine d'erreurs, car il n'y a pas de correspondance entre les voxels des deux modalités d'imagerie.

L'utilisation d'un scanner portable est peu répandue en neurochirurgie. Toutefois, l'équipe de l'UCLA (Pezeshkian et al., 2011) a rapporté son expérience avec un appareil *CereTom mobile CT scanner* (<http://www.neurologica.com/ceretom.html>). Celui-ci est utilisé tout d'abord pour réaliser une acquisition préopératoire, cadre de stéréotaxie en place. Ainsi, l'imagerie de reconnaissance et de mise en correspondance du cadre peut être réalisée en salle d'opération, ce qui évite le transport du patient dans un service de radiologie. Ce scanner est fusionné à une IRM préopératoire permettant le ciblage. En outre, le scanner portable peut être utilisé en per-opératoire, pour rechercher un éventuel hématome intracérébral si s'installe une symptomatologie neurologique déficitaire. Ces appareils portables ont toutefois une réputation de fragilité qui nuit sans doute à leur diffusion en neurochirurgie. Le nouveau système commercialisé par BrainLab, associant un scanner mobile 64 barrettes à une table carbone dédiée, reste à évaluer : on ne connaît à ce jour ni la qualité des images qui pourront être obtenues, ni le niveau d'irradiation.

### c. L'IRM

L'IRM est la modalité d'imagerie qui permet d'obtenir la meilleure définition anatomique. On peut en outre multiplier les plans de coupes et les séquences, dont certaines (T1 3D avec injection) sont destinées à la construction du référentiel et au repérage des fiduciaires, et d'autres au repérage des cibles chirurgicales : séquences sensibles à la concentration en fer (Volz et al., 2009), séquences en inversion de récupération (Magnotta et al., 2000 ; Sudhyadhom A et al., 2009). Les IRM à haut champ s'implantent progressivement, même si le standard reste 1,5 T. Le passage à 3T n'a pas apporté les progrès attendus en terme de visualisation du NST (Slavin et al., 2006), mais certaines équipes rapportent maintenant leur expérience avec des IRM à très haut champ (Abosch et al., 2012 ; Duchin et al., 2012).

L'IRM présente toutefois certaines limites :

- Le temps d'acquisition des images, surtout si l'on multiplie les plans de coupe ;
- La nécessité de mettre au point les séquences au préalable, avec une participation active des neuroradiologues ;

- Les déformations éventuelles, qui doivent être mesurée et corrigées. Ce point sera détaillé dans un autre chapitre.

## 2. Le repérage indirect

Le repérage dit indirect est la technique historique de visée du NST comme des autres cibles de la DBS : elle est adaptée à des techniques d'imagerie qui ne permettent pas de visualiser le NST.

### a. Quelle imagerie de référence?

Pendant longtemps, l'imagerie de référence pour le repérage indirect est resté la ventriculographie (Benabid et al., 2000 ; Godinho et al., 2006 ; Dujardin et al., 2001). Son utilisation est toutefois difficilement justifiable aujourd'hui, en raison de son caractère invasif. Scanner et IRM permettent en effet le repérage des éléments indispensables : CA, CP et le plan inter-hémisphérique.

### b. Calcul des coordonnées de la cible.

#### *Les diagrammes proportionnels.*

Il a initialement été proposé de représenter la position théorique du NST dans l'espace stéréotaxique par un diagramme simple superposable sur des images de ventriculographie de face et de profil, appelé « diagramme proportionnel ». Si l'on suit la description de Talairach (Talairach et al., 1957), l'aire de repérage du NST de profil est délimitée par la ligne CA-CP en haut, la ligne HS1 en bas (parallèle à CA-CP située à - 4 mm), la verticale B en avant, la verticale A en arrière. Ces deux verticales coupent la ligne CA-CP en tiers. Une diagonale allant de bas en haut de la ligne A à la ligne B, et qui coupe le quadrilatère en deux moitiés, donne la direction du grand axe du noyau. Une bande de 2 mm de part et d'autre de cette ligne délimite l'aire de repérage. La zone de repérage de face est située entre les lignes CA-CP, HS1, la verticale VS (parallèle au septum et située à 10 mm de la ligne médiane) et une parallèle située 3mm plus en-dehors. L'aire est diminuée à son sommet supéro-latéral par les radiations de la calotte.

L'aire de repérage de profil définie par Benabid et al. (2002) est légèrement différente. La parallèle à AC-PC limitant le quadrilatère en bas est située à une distance égale au quart de la hauteur du thalamus ( $HT/4$ ), ce qui est en pratique légèrement supérieur à 4 mm. Les limites postéro-inférieure et antéro-supérieure du noyau sont définies par les milieux des côtés du quadrilatère, et non plus comme des parallèles à la diagonale. De face, la

limite inférieure est également constituée par la parallèle située à une distance égale à  $HT/4$  (figure 10). Ce diagramme, dit « de Guiot » est également adapté au repérage du Vim et du GPi (figure 11).

On n'oubliera pas, par ailleurs, les précautions prises par Talairach pour expliciter cette aire de repérage : « l'aire de repérage est destinée à permettre d'objectiver la portion de la structure dont l'atteinte élective pourra être faite par voie stéréotaxique, c'est à dire que cette aire n'est pas destinée à reproduire les contours exactes de la structure mais qu'elle implique dans sa construction la notion de rapport avec les structures avoisinantes » (Talairach, 1957).

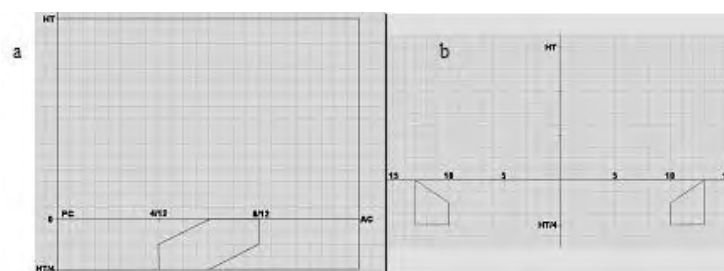


Figure 10. Diagrammes proportionnels selon Benabid et al (2002), de profil (a) et de face (b).

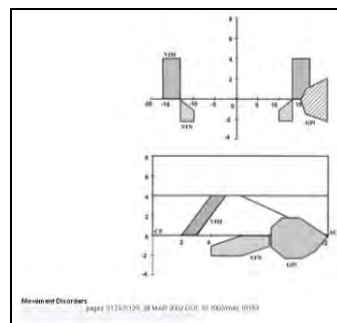


Figure 11. Diagramme proportionnel incluant la représentation schématique des cibles Vim et GPi.

### Les cibles proportionnelles.

Par la suite, différents auteurs ont proposé de définir une cible de visée, limitée à un point sans volume, et établie à partir de leur expérience. Le tableau 1 illustre les coordonnées habituellement proposées, à partir d'exemples de la littérature récente. La dernière référence (Breit et al., 2006) illustre les coordonnées de l'équipe d'AL Benabid. On remarquera que la latéralité est très standardisée, autour de 12 mm. En y, certains auteurs utilisent une normalisation reposant sur la longueur du segment CACP. Enfin, la

coordonnée z est traditionnellement considérée comme moins problématique, car l'exploration électrophysiologique est relativement proche de l'axe vertical (25 à 35° d'angulation).

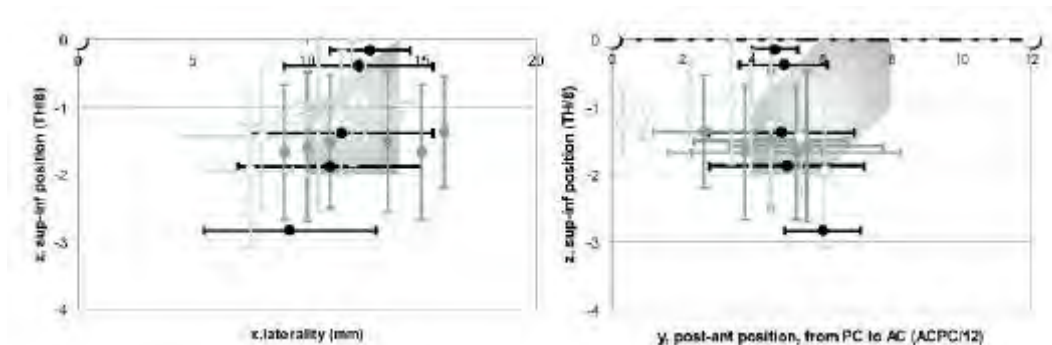
*Tableau 1. Exemples de coordonnées probabilistes dans l'espace stéréotaxique CACP.*

Auteur	Année	X	Y	Z
Schlaier et al.	2005	12	-3	-3
Zonenshayn et al.	2004	13	-4	-5
Zheng et al.	2009	12	-1	-4
Voges et al.	2002	12	-2 à -3	-3,7
Vergani et al.	2007	12	-2	-4
Paek et al.	2008	12	-1/10 distance CACP	-4
Lanotte et al.	2002	12	-2,5	-4
Breit et al.	2006	12	-1/12 distance CACP	-1,5/8 HT

#### *Les atlas stéréotaxiques.*

La troisième modalité de ciblage en stéréotaxie repose sur l'utilisation d'atlas dédiés. Le plus utilisé à l'heure actuelle est l'atlas de Schaltenbrand (1959), qui propose des coupes axiales, coronales et sagittales. Plus récemment, Morel et al. (1997) ont proposé un atlas du thalamus incluant la région subthalamique et reposant sur des coupes de 40 µm sur 9 hémisphères. Enfin, Nowinski et al. (2004) ont proposé un atlas « fonctionnel » utilisant les données électrophysiologiques de 184 patients opérés par l'équipe grenobloise.

La principale limite des atlas est de ne pas prendre en compte la variabilité interindividuelle. Les trois plans de coupe habituels provenant de cerveaux différents, on observe ainsi entre eux des variations nettes de localisation du NST. C'est ce qu'illustre la figure suivante, extraite d'un article de Lemaire et al. (2007)



*Figure 12. Superposition sur une projection de profil (à droite) et de face (à gauche) du diagramme proportionnel de Benabid (Benabid et al., 2002) et des contours du NST tel*



que défini sur les coupes axiales (noir), sagittales (gris foncé) et frontales (gris clair) de l'atlas de Schaltenbrand (1959), d'après Lemaire et al. (2007).

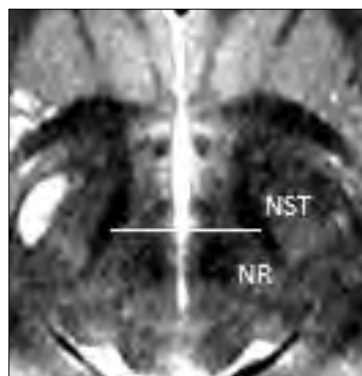
#### *Le problème du positionnement des points CA et CP.*

Le positionnement des points CA et CP, qui conditionne la construction du référentiel, peut être à l'origine d'erreurs car les différents auteurs ne positionnent pas CA et CP de la même façon, ce qui induit des variations nettes dans l'angulation de la ligne CACP. La difficulté vient de ce que les auteurs ne précisent jamais leur procédure. On retiendra une étude portant sur l'influence de cette variabilité sur la position des cibles NST, Vim et GPi, qui retrouve des erreurs de  $1,15 \pm 0,89$  mm,  $1,45 \pm 1,25$  mm et  $1,21 \pm 0,83$  mm respectivement (Pallavaram et al., 2008).

### **3. Utilisation de points de repère anatomiques dans la région des noyaux gris centraux.**

#### *a. le noyau rouge*

C'est dans l'article publié en 2000 par Bejjani et al. (2000) qu'apparaît pour la première fois l'idée d'utiliser le bord antérieur du noyau rouge comme référence pour le repérage du noyau subthalamique: en coupe axiale, le bord antérieur du noyau rouge indiquerait la coordonnée y (antéro-postérieure) du centre du noyau subthalamique (figure 13). La méthode décrite s'est très largement répandue.



*Figure 13: coupe IRM T2 axiale illustrant la théorie de Bejjani et al. (2005). Le centre du noyau subthalamique apparaît situé latéralement par rapport au bord antérieur du noyau rouge.*

Andrade-Souza et al. (Andrade-Souza et al. 2005) ont proposé en 2005 une méthode de visée dérivée de la précédente: la coordonnée x est placée 3 mm latéralement par rapport

au bord latéral du noyau rouge défini sur une coupe IRM axiale; la coordonnée y est placée au niveau du bord antérieur du noyau rouge, toujours en axial; la coordonnée z est définie en coronal, 2 mm sous le bord supérieur du noyau rouge.

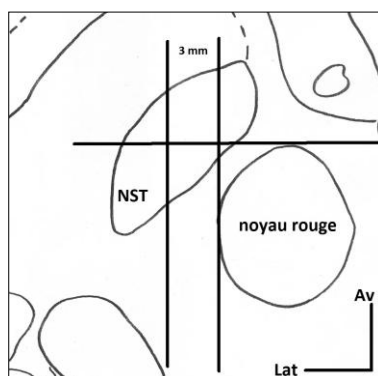


Figure 14: schéma adapté d'Andrade-Souza et al. (2005) illustrant la position de la cible ( $x = 3\text{mm}$  en-dehors du bord latéral du noyau rouge,  $y =$  bord antérieur du noyau rouge).

On retiendra toutefois que Danish SF et al. (2006) situent plutôt le centre du noyau subthalamique 2 mm en avant du bord antérieur du NR.

#### b. La commissure post-mamillaire (CPM)

La commissure post-mamillaire est une petite commissure localisée dans le plancher du troisième ventricule, immédiatement en arrière des corps mamillaires et donc en avant du tegmentum du mésencéphale (figure 15).

La commissure post-mamillaire apparaît occasionnellement dans la littérature anatomique (Paxinos et Watson, 1986 ; Geeraedts et al., 1990; Naidich et al., 2009), sous divers noms: *posterior hypothalamic decussation*, *commissure  $\gamma$* , *postmamillary decussation*, *commissure of Forel*, *supramammillary decussation*. Cette terminologie complexe témoigne probablement de sa méconnaissance.

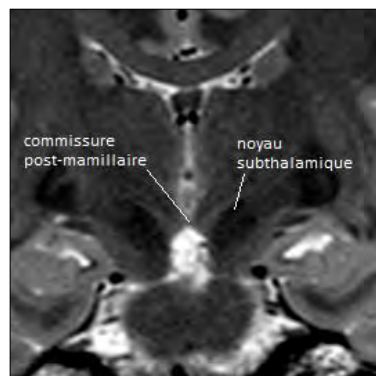
La commissure post-mamillaire connecterait le corps mamillaire, le noyau subthalamique et le pallidum au noyau rouge controlatéral et au tegmentum mésencéphalique (Naidich et al., 2009). Elle est présente dans les atlas stéréotaxiques conventionnels (Schaltenbrand et Bailey, 1959), mais passe en général inaperçue car les atlas sont conçus après section interhémisphérique qui emporte cette très courte commissure.

Son utilisation comme point de repère dans le repérage du noyau subthalamique a été proposée par Lee C et al. (Lee et al. 2006). Malheureusement, la méthodologie de ces auteurs est trop complexe, et leur message est brouillé par l'utilisation d'autres repères

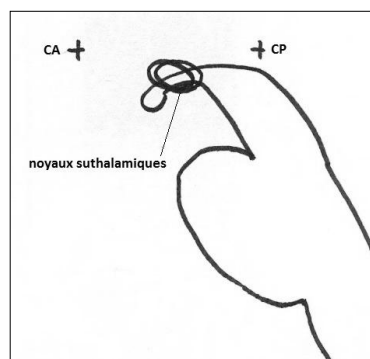
plus contestables.

Ultérieurement, Toda H et al. (Toda et al., 2009) ont proposé simplement d'utiliser la commissure post-mamillaire, visualisée en IRM coronale juste en avant du noyau rouge, comme repère pour la coordonnée z de la cible de la chirurgie. Cette méthode recouvre strictement nos propres observations (figures 15 et 16).

On notera par ailleurs que cela corrobore l'observation de Rijkers et al. (Rijkers et al. 2007) selon laquelle les noyaux sous-thalamiques situés dans un plan qui joint corps mamillaires et commissure blanche postérieure.



*Figure 15: Coupe IRM T2 coronale. On visualise la commissure post-mamillaire à la hauteur des noyaux subthalamiques, au-dessus de la citerne inter-pédonculaire.*



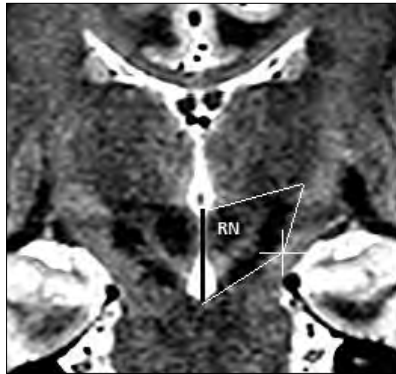
*Figure 16: schéma illustrant la projection des noyaux subthalamiques droits et gauche sur la ligne médiane pour une patiente opérée. Sont représentés les points CA et CP, ainsi que les contours des structures du tronc cérébral et du diencephale. On observe la projection des noyaux subthalamiques droit et gauche sur le bord supérieur de la commissure post-mamillaire.*

### c. Autres points de repère.

Pollo et al. (2003) proposent, sur la coupe IRM coronale passant par le bord antérieur du

noyau subthalamique, de placer la cible de la chirurgie dans l'angle inféro-latéral d'un quadrilatère limité en haut par le thalamus, latéralement par la capsule interne, en bas par la substance noire et médialement par le plan interhémisphérique (figure 17).

Dans notre expérience, cette cible est nettement trop latérale. Son utilité pratique est donc très discutable.



*Figure 17: schéma proposé par Pollo C et al. (2003) pour la visée sous-thalamique. La cible est située dans l'angle inférieur et latéral du quadrilatère dessiné sur la coupe IRM coronale.*

#### **4. L'utilisation d'atlas déformables des noyaux gris centraux.**

La digitalisation des atlas a permis une représentation tridimensionnelle de leur contenu, qui s'est tout de même avérée très décevante. Nowinski et al. (1997) ont notamment développé un atlas intégré incorporant les données des atlas imprimés d'Ono et al. (1990), Schaltenbrand et Wahren (1977), et Talairach et Tournoux (1988). La mise en correspondance reposait sur des transformations linéaires permettant de transférer les atlas de Ono d'une part et de Schaltenbrand et Wahren d'autre part dans l'espace de Talairach. Rapidement est apparue l'idée d'une déformation de ces atlas informatisés, pour les superposer finement aux données IRM de chaque patient. Initialement, des transformations linéaires ont été réalisées (Bertrand et al., 1973 ; Nowinski et al., 1997 ; Otsuki et al., 1994) . Le groupe du MNI a ensuite estimé et appliqué des transformations non-linéaires afin d'adapter un atlas digital aux variations anatomiques individuelles (St-Jean et al., 1998). Ce travail reposait sur l'utilisation de reconstructions 3D à partir des contours de l'atlas de Schaltenbrand et Wahren atlas (Schaltenbrand et Wahren, 1977). La même équipe a depuis lors mis au point un atlas contenant des données histologiques mises en correspondance avec un volume IRM de référence (Chakravarty et al, 2006). Dans cet atlas, les structures anatomiques ont été contournées manuellement à partir de

données de référence sur l'anatomie des noyaux gris centraux (Schaltenbrand and Wahren, 1977), du lobe temporal et du thalamus (Hirai et Jones, 1989). Les reconstructions étaient mises en correspondance avec le "Colin27 high resolution reference MRI" (Holmes et al., 1998). Plus récemment, l'équipe de la Pitié-Salpêtrière a construit un atlas déformable reposant sur des données histologiques et IRM issues d'un spécimen anatomique (Yelnik et al. 2007; Bardin et al 2009). Le cerveau était d'abord étudié en IRM (séquences T1 et T2, sur un appareil 1,5T), puis extrait et séparé en deux hémisphères. 800 coupes étaient obtenues à partir de l'hémisphère gauche, dont 80 étaient colorées selon la technique de Nissl et 80 par la calbindine. Les contours étaient ensuite relevés sous microscope. La mise en correspondance de l'atlas avec l'anatomie individuelle d'un patient repose sur des transformations non-rigides réalisées indépendamment pour chaque hémisphère.

## **5. La visée directe en IRM.**

La visée directe, qui consiste à repérer visuellement le noyau subthalamique sur des coupes IRM, longtemps très discutée, est maintenant réalisée en routine par de nombreuses équipes. Sa réalisation implique toutefois de prendre en compte au préalable deux éléments importants: (1) la déformation éventuelle des images doit être connue et corrigée ; (2) la qualité des séquences en terme de contraste entre noyaux gris centraux et substance blanche doit être suffisante.

### **a. limites à l'utilisation de l'IRM: la déformation des images.**

La question de la déformation des images IRM et de leur impact sur la qualité de la visée en stéréotaxie est ancienne (Schad et al., 1987 ; Sumanaweera et al., 1995). Les causes possibles sont principalement:

- les déformations induites par le cadre (Burchiel et al., 1996; Treuer et al., 2004);
- les inhomogénéités du champ magnétique;
- la non-linéarité des gradients.

Certains auteurs ont tenté de mesurer les déformations observées et d'évaluer leur impact sur la procédure chirurgicale (Bourgeois et al., 1999). Certains en ont tiré des conclusions fermes, en oubliant que les mesures de déformations réalisées ne sont valables que pour une machine donnée, dans un environnement donné, à un moment donné, et ne peuvent en aucun cas être généralisées (Kondziolka et al., 1992). Les mesures réalisées par une

équipe ne sont pas transposables à d'autres équipes, même travaillant avec la même machine. En outre, chaque séquence d'imagerie doit être évaluée individuellement, ce qui réduit à néant les possibilités de généralisation des observations.

Dans notre expérience, il paraît surtout important de noter:

- que les séquences IRM utilisées en stéréotaxie doivent faire l'objet d'un travail préalable de mise au point, comportant notamment l'évaluation des déformations d'images, ce qui est en pratique rarement le cas. Les séquences adoptées en routine doivent être un compromis entre trois éléments: la durée d'acquisition, la qualité anatomique et les déformations;
- et que des tests sur fantôme 2D et 3D doivent être réalisés régulièrement. Les déformations observées sont ensuite corrigées en conséquence (Maciunas et al., 1996). L'évaluation des déformations doit être intégrée dans un processus de qualité des procédures de DBS.

#### b. optimisation des séquences IRM

Les différences observées entre les centres quant aux possibilités d'identification directe du noyau subthalamique en IRM sont pour l'essentiel dues à d'importantes variations de la qualité des acquisitions réalisées. Les séquences IRM doivent être travaillées et optimisées afin de permettre la visualisation du noyau subthalamique et des structures connexes.

Le plus souvent, le repérage de la cible est réalisé sur des images pondérées en T2, obtenues à partir de séquences *fast spin echo* (FSE). La principale limite en est l'épaisseur de coupe, ce qui a conduit certaines équipes à réaliser l'acquisition dans plusieurs plans (Dormont et al., 2004; Kitajima et al., 2008 ; Slavin et al., 2006).

Curieusement, les travaux publiés portant sur la mise au point de nouvelles séquences IRM sont rares. Ils suivent globalement deux voies : inversion de récupération d'une part, séquences sensibles à la concentration en fer d'autre part.

La première possibilité est l'utilisation d'une séquence en inversion de récupération: la différenciation de deux tissus est maximale lorsque le signal de l'un d'eux est annulé en sélectionnant convenablement le temps d'inversion. De telles séquences sont couramment utilisées: *fluid attenuated inversion recovery* (FLAIR) qui annule le signal de l'eau, *short T1 inversion recovery* (STIR) qui annule le signal de la graisse.

- Magnotta et al. (2000) ont ainsi proposé d'annuler le signal de la substance grise corticale pour obtenir une séquence dite *cortex attenuated inversion recovery* (CAIR): TE = 14 ms, TR = 9762 ms, TI = 700 ms, FOV = 188 x 141 mm, matrix =

256 x 192, slice thickness = 1,6-1,8 mm. Le temps d'acquisition rapporté est de 12 minutes pour une série de 24 coupes.

- Sudhyadhom et al. (2009) ont pour leur part proposé une séquence T1 3D FGATIR (*Fast Gray Matter acquisition T1 Inversion Recovery*), développée sur la base d'une séquence MP-RAGE classique, où le temps d'inversion de 400 ms permet d'annuler le signal de la substance blanche. On notera que le temps d'inversion court conduit à une inversion du contraste pour certaines régions par rapport à un T1 standard: ainsi, le liquide céphalo-rachidien apparaît en hypersignal. Les paramètres sont les suivants: TR = 3000 ms, TE = 4,39 ms, TI = 409 ms, inversion pulse angle = 180°, matrix = 320 x 256, FOV = 256 x 192 mm. Le temps d'acquisition est de 11 minutes 40.
- L'équipe de Clermont-Ferrand a mis au point une séquence dite *white matter attenuated inversion recovery* (WAIR), utilisée en routine pour la stimulation sous-thalamique (données non publiées). Cette séquence est également utilisée pour la visée directe du Vim (Vassal et al., 2012).

La seconde option consiste en l'utilisation de séquences sensibles à la concentration en fer dans les tissus, la richesse en fer du noyau subthalamique étant déjà connue pour expliquer l'intérêt des images pondérées en T2 (Benabid et al. 2002, Kosta et al., 2006). Volz et al. (2009) rapportent ainsi la mise au point d'une séquence en écho de gradient (GE) T2\*. La limite observée avec cette séquence étant les inhomogénéités de champ dans les régions orbito-frontales et temporales, les auteurs décrivent une méthode de correction reposant sur la combinaison d'images acquises à 8 différents TE.

Enfin, il est possible de combiner différentes modalités d'imagerie en préopératoire pour un même patient, comme l'ont décrit Egidi et al. (Egidi et al., 2002) en parlant de *multi-sequential image fusion*.

### c. l'IRM à haut champ

Le développement progressif d'IRM à haut champ fait évoluer l'utilisation des images IRM en stéréotaxie. Le passage de 1 T à 1,5 T a permis de visualiser directement certaines cibles de la DBS: le GPi notamment, mais aussi le NST. Des IRM à 3 T, améliorant le contraste et donc les possibilités de repérage, sont maintenant utilisées en routine par certains centres (Slavin et al., 2006). Des acquisitions à plus haut champ ont été réalisées sur cadavre, dans une optique anatomique (Rijkers et al., 2007 ; Caire et al. 2006 ; Lemaire et al., 2010). La figure 18 illustre les résultats d'une acquisition sur cadavre à 4,7 T.

L'étape suivante est maintenant l'installation d'IRM à 7 T *in vivo*, qui offrent une très haute résolution (0,25 \* 0,25 mm). L'article de Cho *et al.* (Cho *et al.*, 2010) illustre les résultats obtenus avec un prototype Siemens.

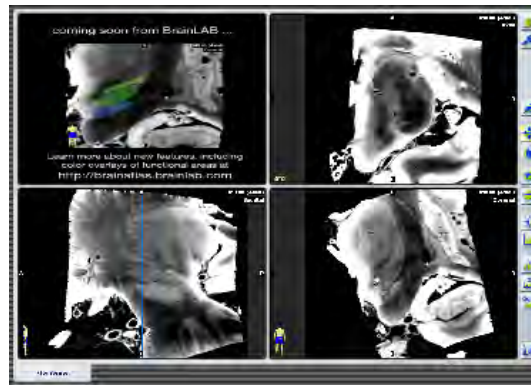


Figure 18. Capture d'écran du logiciel iPlan (BrainLab, Allemagne) affichant les images obtenues à partir d'une acquisition IRM à 4,7 T des noyaux gris centraux d'un spécimen anatomique. En bas à gauche: coupe sagittale. En bas à droite: coupe coronale. En haut à droite: coupe axiale. Toutes les coupes passent par le noyau subthalamique. Pour plus de détails, voir l'article de Caire *et al.* (2006).

## 6. La segmentation automatique et semi-automatique.

La segmentation automatique a comme principe la reconnaissance automatisée (sans intervention extérieure) d'une structure anatomique. Elle repose sur la combinaison:

- de modèles déformables tridimensionnels
- et d'une modélisation mathématique des relations spatiales avec les structures voisines, ce qui fait intervenir des outils issus de la logique des ensembles flous (une structures peut être "médiale", "latérale", "en avant" ou "en arrière" par rapport à une autre, ou même être située "entre" deux autres structures).

En neuroimagerie, des travaux ont été menés notamment sur la segmentation automatique de l'hippocampe (Chupin *et al.*, 2009) ou des noyaux gris centraux (Duay *et al.*, 2008). A notre connaissance, il n'existe pas aujourd'hui de technique satisfaisante de segmentation automatique du noyau subthalamique.

**Conclusion:** Les méthodes «indirecte» et « directe » de repérage du NST sont à l'heure actuelle les deux grandes options à la disposition des chirurgiens, même si l'on assiste progressivement à un déplacement de la première vers la seconde du fait des évolutions techniques. Toutefois, en pratique quotidienne, de nombreuses équipes combinent le



calcul d'une cible « statistique » par rapport aux points CA et CP, la visualisation directe plus ou moins évidente du noyau subthalamique et le repérage de structures de voisinage comme les noyaux rouges (Starr et al., 2002 ; Voges et al., 2002 ; et al., 2000).

## **D. Comment contrôler la position des électrodes en per-opératoire?**

### **1. La radiographie.**

Traditionnellement, le contrôle de position des électrodes en per-opératoire repose sur la réalisation de clichés téléradiographiques à 5 m, cette distance permettant de rendre négligeable la déformation conique des images obtenues. Des clichés de face et de profil sont réalisés, le cadre étant équipé d'un dispositif de repérage dédié. Ce type d'équipement est rare aujourd'hui. L'utilisation de capteurs plans constitue l'alternative moderne à la téléradiographie, mais leur prix élevé en freine le développement.

La plupart des équipes se limite par conséquent à l'utilisation d'amplificateurs de brillance de profil le plus souvent, éventuellement de face. Dans le cas du cadre de Leksell (Elekta, Suède), la position des électrodes est vérifiée en utilisant un dispositif constitué de deux collimateurs. L'électrode doit être superposée avec le point cible, situé au centre du dispositif constitué par la superposition des deux collimateurs. Ce système est malheureusement d'un intérêt limité, puisque d'une part les deux collimateurs doivent être parfaitement alignés dans le faisceau des rayons, et d'autre part aucune mesure de distance n'est possible.

Dans le cas du cadre de Fischer ZD (Inomed, Allemagne), la géométrie du cadre implique d'utiliser un logiciel dédié (Stéréoplan) permettant le calcul de position de l'électrode à partir de l'identification d'une série de fiduciaires sur des clichés orthogonaux. La procédure a été décrite en détail par l'équipe de Rouen (Derrey et al., 2008).

### **2. Le scanner**

L'utilisation d'un scanner en per-opératoire pourrait être envisagée, notamment lorsque l'on est confronté à un problème de trajectoire aberrante des microélectrodes. Dans cette optique, l'intérêt d'appareils mobiles ou "portables" pourrait être évalué. A ce jour, la plupart des cas rapportés d'utilisation d'un scanner en salle d'opération décrivent la réalisation d'une imagerie scanner conventionnelle au bloc opératoire, juste avant la procédure chirurgicale (pour la mise en correspondance du cadre) et/ou en postopératoire immédiat (pour la fusion scanner-IRM préopératoire). Il ne s'agit donc pas d'une imagerie per-opératoire (Fiegele et al., 2008). A notre connaissance, seuls Patil et al. (Patil et al.,

2011) ont décrit récemment une procédure reposant sur l'utilisation d'un scanner en per-opératoire (Siemens Emotion duo).

### 3. Le O-arm®

Le O-arm® est un appareil de radiologie per-opératoire, mis au point initialement pour la chirurgie du rachis. Il consiste en un capteur plan mobile dans un arceau circulaire placé autour du patient. Ce capteur plan peut être utilisé comme un simple appareil de scopie 2D, mais il permet surtout de réaliser une acquisition tri-dimensionnelle.

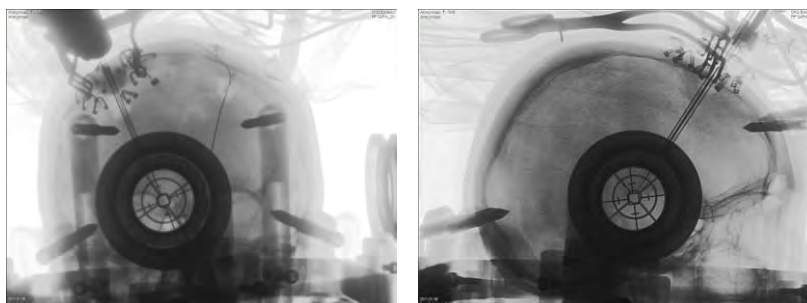
Son intérêt en chirurgie du rachis est triple:

- offrir une acquisition 3D per-opératoire;
- permettre l'exploration de zones inaccessibles à la scopie comme la partie haute du rachis dorsal;
- enfin il peut être couplé à un système de navigation, ce qui permet de réaliser des procédures chirurgicales instrumentées en navigation.

Il nous a semblé intéressant de proposer son utilisation dans la chirurgie stéréotaxique des mouvements anormaux. Nous avons décrit initialement son utilisation à propos de deux patients (Caire et al., 2010).

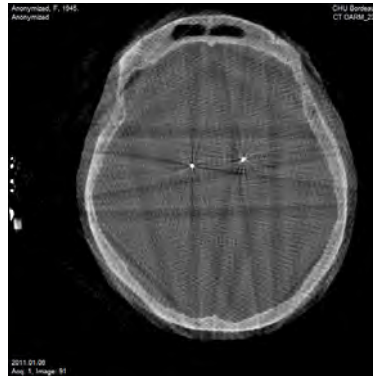Dans cette chirurgie, le O-arm® fournit:

- des images 2D conventionnelles, habituellement de face et de profil. Ces images sont comparables à celles que l'on obtient avec une fluoroscopie classique. Leur acquisition est réalisée pendant les différentes étapes de mise en place des microélectrodes puis de l'électrode définitive (contrôle de descente des électrodes). Le résultat est illustré par la figure 19.

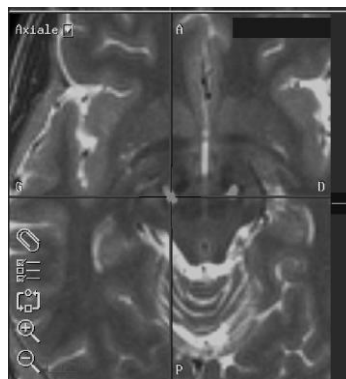


*Figure 19. Images scopiques obtenues en utilisant la fonction 2D du O-arm® , de face à gauche, de profil à droite. Ces images ont été acquises chez le même patient, après l'introduction des tubes guides et de cinq microélectrodes.*

- des images tridimensionnelles per-opératoires. L'acquisition 3D est en général réalisée après l'implantation des électrodes définitives (figure 20). Les images 3D peuvent être fusionnées avec l'IRM préopératoire (figure 21), permettant ainsi une analyse fine de la localisation anatomique des électrodes. La qualité des images permet en outre de distinguer la position des différents contacts de façon très satisfaisante. L'acquisition 3D peut également être réalisée en cours de procédure, pendant l'étape de cartographie électrophysiologique. Cette modalité sera détaillée dans la première partie.



*Figure 20. Acquisition 3D réalisée en fin de procédure chirurgicale, après la mise en place des deux électrodes définitives et avant la fermeture cutanée. Il s'agit ici d'une reconstruction en coupe axiale, "CT-like".*



*Figure 21. Fusion des images O-arm® 3D (partiellement effacées, afin de ne conserver que l'artéfact de l'électrode) et de l'IRM T2 axiale préopératoire. On visualise la superposition de l'artéfact de l'électrode et des noyaux subthalamiques droit et gauche. La fusion a été ici réalisée à l'aide du logiciel Framelink v.5 (Medtronic).*

## **E. Comment contrôler la position des électrodes en postopératoire?**

### **1. IRM**

#### **a. Problèmes méthodologiques.**

La société Medtronic a émis des recommandations concernant les conditions de sécurité à respecter en cas d'acquisition IRM postopératoire: (1) imageur IRM à 1.5-T maximum, (2) antenne tête de type transmetteur-récepteur, et (3) SAR inférieur à 0.1 W/kg. Les recommandations de St Jude Medical sont différentes.

14 études cliniques (tableau 2) portant sur la sécurité de l'IRM postopératoire ont été publiées à ce jour (Rezai et al., 1999 ; Tronnier et al., 1999 ; Uitti et al., 2002 ; Spiegel et al., 2003; Henderson et al., 2005; Kovacs et al., 2006 ; Larson et al., 2008 ; Vasques et al., 2008; Tagliati et al., 2009 ; Chhabra et al., 2010 ; Fraix et al., 2010 ; Nazzaro et al., 2010 ; Weise et al., 2010 ; Zrinzo et al., 2011). Le nombre total de procédures est de 5509. 5 complications ont été rapportées: un cas d'hémibalisme transitoire (Spiegel et al., 2003), un cas de déficit neurologique permanent (Henderson et al., 2005), deux cas de dysfonctionnement de matériel de stimulation (Vasques et al., 2008; Tagliati et al., 2009), un cas de mouvements dyskinétiques et d'agitation avec en IRM un aspect d'œdème marqué autour des électrodes de DBS (Zrinzo et al., 2011). Le nombre de complications observées semble donc très limité.

Des interactions sont possibles entre l'électrode et un champ magnétique intense, conduisant à la mobilisation de l'électrode qui peut être traumatisante pour le parenchyme proche. Il faut donc limiter la puissance de l'IRM à 1,5 T.

Par ailleurs, la configuration du matériel implanté est importante (Rezai et al., 2002):

- l'augmentation du nombre de boucles du câble d'extension autour du générateur peut accroître le risque d'augmentation de température (Kainz et al., 2002);
- des travaux sur fantôme ont en revanche montré que l'augmentation du nombre de boucles de l'électrode autour du trou de trépan crânien réduit significativement l'élévation de température (Baker et al., 2005).

*Tableau 2. Tableau récapitulatif de complications recensées des IRM postopératoires, adapté de Zrinzo et al. (2011).*

Étude	nombre de patients	Champ (T)	Antenne	SAR (W/kg)	complications
Rezai et al., 1999	86	1.5			aucune
Tronnier et al., 1999	20	0.25 et 1.5	Transmit-receive head, transmit-receive body		aucune
Uitti et al., 2002	5	1.5			aucune
Spiegel et al., 2003	1	1	Transmit-receive head		hémibalisme transitoire
Henderson et al., 2005	1	1	Transmit-receive body	0.57–1.26	déficit neurologique permanent
Kovacs et al., 2006	34	1	Transmit-receive head	<0.2	aucune
Larson et al., 2008	405	1.5	Transmit-receive head and transmit body, receive head	<3.0	aucune
Vasques et al., 2008	161	1.5	Transmit-receive head and transmit body, receive head	<1.9	dysfonctionnement de matériel
Tagliati et al., 2009	3481	1.0 et 1.5	divers		dysfonctionnement de matériel
Chhabra et al., 2010	64	1.5	Receive only head	<0.8	aucune
Fraix et al., 2010	570	1.0 et 1.5	Transmit body, receive head	<4.0	aucune
Nazzarro et al., 2010	249	1.0 et 1.5	Transmit-receive head	0.16–3.13	aucune
Weise et al., 2010	211	1.5	Transmit-receive head	0.8–0.9	aucune
Zrinzo et al., 2011	223	1.5	Transmit-receive head	≤0.4	trouble neurologique transitoire

b. Comment déterminer la position de l'électrode au sein de l'artéfact IRM?

La question de l'identification de la position d'une électrode au sein de l'artéfact qu'elle crée en IRM a été étudiée en 2004 par Pollo et al. (Pollo et al., 2004) sur des images MPRAGE, pondérées en T1. Les mesures suivantes étaient notamment rapportées (figure 22):

- *maximal artifact width* MAW:  $3.6\text{mm} \pm 0.2$  *in vitro* et  $3.56\text{mm} \pm 0.3$  *mm in vivo*;
- *maximal artifact height* MAH:  $10.35\text{mm} \pm 0.23$  *in vitro* et  $10.25\text{mm} \pm 0.44$  *mm in vivo*;
- *distance between the distal limit of the artifact and the distal localizer* DALD:  $1.4\text{mm} \pm 0.18$ .

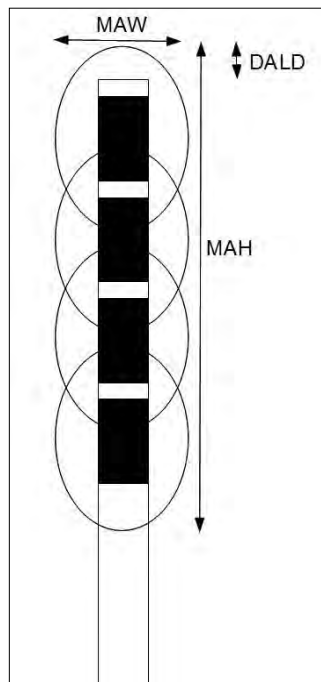


Figure 22. Schéma adapté de Pollo et al. (2004) illustrant les principales mesures effectuées *in vitro* et/ou *in vivo*: maximal artifact width (MAW), maximal artifact height (MAH), distance between the distal limit of the artifact and the distal localizer (DALD).


Ce principe a depuis lors été repris très largement, puisqu'il permet de calculer la position de chacun des 4 contacts d'une électrode standard (Medtronic modèle 3389) à partir de l'identification de l'extrémité inférieure de l'artéfact de l'électrode. Il est toutefois prudent de vérifier au préalable la hauteur totale de l'artéfact, c'est-à-dire la MAH ( *maximal artefact height*).

## 2. La tomodensitométrie.

Hemm et al. (2009) ont conduit une étude *in vitro* (sur fantôme) et *in vivo* visant à analyser les dimensions de l'artéfact de l'électrode en scanner, ainsi que la position de l'électrode au sein de cet artéfact. Il apparaît que la zone des contacts est limitée par l'extrémité des deux artéfacts hypodenses (donc noirs) extrêmes, c'est-à-dire distal et proximal (figure 23). La position relative des 4 contacts est déduite de la taille des contacts et de la distance inter-contacts (0,5 mm pour l'électrode standard Medtronic 3389). Le scanner peut donc constituer une alternative robuste à l'IRM pour identifier la position des contacts en postopératoire.

Son utilisation s'est largement répandue en raison de la réticence actuelle de la plupart des équipes à utiliser l'IRM en postopératoire. Sa seule limite est liée à la faiblesse des informations anatomiques qu'apporte le scanner: il faut donc mettre en correspondance

les images avec les données d'IRM préopératoires pour analyser la localisation anatomique des contacts des électrodes.



*Figure 23. Projection des 4 contacts sur l'artéfact scanner d'une électrode Medtronic 3389. La localisation des contacts distal (0) et proximal (3) peut être déduite de la position des artéfacts noirs distal et proximal. Cette illustration est tirée de l'article de S. Hemm et al. (2009).*

### **3. Imagerie 3D per-opératoire par O-arm® .**

Comme nous l'avons vu, le O-arm® (Medtronic) peut être utilisé en fin de procédure chirurgicale, avant ou après la fermeture cutanée, pour réaliser une acquisition tridimensionnelle permettant de déterminer la localisation des contacts des électrodes. L'analyse de position des contacts est réalisée de la même façon que pour une tomodensitométrie. La seule différence réside dans le fait que l'imagerie O-arm® n'est pas une imagerie de coupes, mais la station de travail fournit une reconstruction "conventionnelle" dans trois plans orthogonaux.

Les images du O-arm® ont deux inconvénients majeurs:

- d'une part, il s'agit d'images osseuses pures. Le parenchyme n'est pas visible.
- d'autre part, le FOV est trop étroit pour inclure les fiduciaires du cadre de Leksell. Le calcul des coordonnées d'un point (par exemple du centre d'un contact) nécessite donc la mise en correspondance avec une imagerie stéréotaxique préopératoire, scanner ou IRM.

Dans notre expérience, nous n'avons relevé aucune différence dans la position des contacts déterminée par un scanner et par une imagerie O-arm® en postopératoire, pour



deux patients (Caire et al., 2010). Shalaie et al. (2010) ont par ailleurs comparé les coordonnées des contacts obtenues en IRM à celles obtenues à partir des images de O-arm® : la différence était de  $0,72 \pm 0,1$  mm en x,  $1,03 \pm 0,17$  mm en y et  $0,84 \pm 0,14$  en z, ce qui est probablement dans les limites de la précision des mesures réalisées à partir des artéfacts des électrodes.

## **F. Précision géométrique de l'implantation d'électrodes de stimulation cérébrale profonde.**

L'objet de ce paragraphe est de rappeler le niveau de précision que l'on peut attendre d'une procédure stéréotaxique, c'est-à-dire la distance observée entre la trajectoire planifiée et la trajectoire réellement réalisée.

Il faut rester extrêmement prudent dans l'interprétation des résultats qui vont suivre, car de nombreux facteurs de confusion interviennent : la difficulté d'interprétation des artéfacts TDM ou IRM, la taille des voxels, l'erreur mécanique du cadre de stéréotaxie et des systèmes porte-instruments, la déformation éventuelle du tissu cérébral lors de l'implantation, ou encore les limites des procédures de mise en correspondance d'imagerie pré- et postopératoires.

### **1. Technique stéréotaxique.**

Les données de la littérature sur la précision de l'implantation des électrodes de DBS sont limitées. En outre, la comparaison des données est difficile : certains auteurs donnent des erreurs dans chaque axe, d'autres des distances vectorielles. Dans ce cas, la distance peut être mesurée entre la cible et :

- le point le plus proche de l'électrode (Hamid et al., 2005 ; Ferroli et al., 2004),
- le centre de l'artefact de l'électrode (Hamid et al., 2005),
- ou encore le contact 0 (Fiegele et al., 2008).

Par ailleurs, les cadres utilisés varient. Les données restent toutefois cohérentes. Pour ce qui est des erreurs relevées dans chaque axe, on relève les résultats suivants :

- Ferroli et al. (2004):  $0,61 \pm 0,22$  mm en x,  $0,65 \pm 0,27$  mm en y,  $0,82 \pm 0,31$  mm en z ;
- Hamid et al. (2005) : 0,48 mm en x, 0,69 mm en y, 2,0 mm en z (cette dernière mesure étant probablement liée au fait que les auteurs s'intéressent au centre de l'artéfact de l'électrode) ;
- Fiegele et al. (2008) : 1,34 mm en x, 0,63 mm en y, 1,18 mm en z.

En terme de distance euclidienne, on peut relever les résultats suivants :  $3,15 \pm 1,69$  mm pour Fiegele et al (2008),  $2,65 \pm 0,22$  mm pour Kelman et al. (2010) avec un cadre CRW,  $1,2 \pm 0,6$  mm pour Bjartmarz et Rencrona (2007).

Ces erreurs varient probablement selon la procédure d'implantation, et les modalités de contrôle radiologique per-opératoire ont sans doute une influence non négligeable. Ces

données ne sont toutefois pas exploitables dans la littérature. Les auteurs se sont intéressés pour l'essentiel à deux facteurs mesurables susceptibles d'influencer la précision du geste :

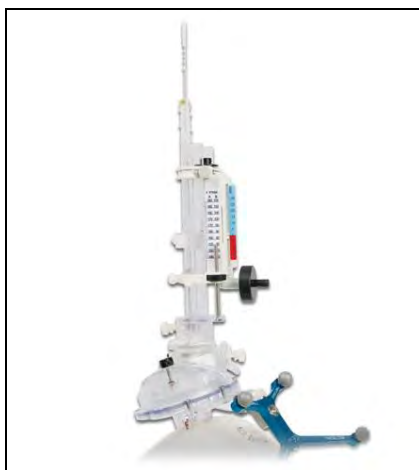- le *brain shift* dû à la fuite de LCR (Miyagi et al., 2007 ; d'Haese et al., 2010) ;
- la nécessité d'éviter les ventricules : Zrinzo et al. (2009) ont ainsi montré que les trajectoires épargnant les ventricules latéraux avaient une meilleure précision ( $1,5 \pm 1$  mm *versus*  $1,2 \pm 0,7$  mm).

## 2. Technique *frameless* (sans cadre).

Il a été proposé d'implanter des électrodes de stimulation cérébrale profonde en neuronavigation, en s'affranchissant donc de l'utilisation d'un cadre de stéréotaxie conventionnel. Le système commercial qui en découle est le dispositif NexFrame (Medtronic), largement utilisé aux Etats-Unis (figure 24). Quelques auteurs ont rapporté leur expérience avec ce système:

- Bjartmarz H et al. (2007) ont opéré 14 patients, en utilisant un cadre pour le premier côté, le système NexFrame pour le second côté. La précision relevée était de  $1,2 \pm 0,6$  mm avec le cadre,  $2,5 \pm 1,4$  mm sans le cadre. La différence était significative, mais considérée comme non pertinente cliniquement par les auteurs (les électrodes étaient implantées dans le Vim pour un tremblement essentiel).
- Kelman C et al. (SFNS 2010) relèvent une erreur de  $2,65 \pm 0,22$  mm pour 70 patients opérés avec un cadre CRW,  $2,78 \pm 0,25$  mm pour 69 patients opérés avec le NexFrame. Cette différence n'est bien sûr pas significative.
- Starr PA et al. (JNS 2010) relève, pour une série de 29 patients, une erreur (*tip error*) de  $2,2 \pm 0,92$  mm. On notera au passage que les mêmes auteurs déclarent une précision pour les procédures *frame-based* de  $3,1 \pm 1,41$  mm ! Dans leur expérience, la technique « *frameless* » serait donc plus précise, ce qui laisse perplexe.
- Fukaya C et al. (SFNS 2010) relèvent l'erreur d'implantation dans les trois plans pour une série de 10 trajectoires:  $1,3 \pm 0,3$  mm en x,  $1,0 \pm 0,9$  mm en y,  $0,5 \pm 0,6$  mm en z. La même équipe déclare pour les procédures *frame-based*, à titre de comparaison, des erreurs supérieures :  $1,5 \pm 0,9$  mm en x,  $1,1 \pm 0,7$  mm en y,  $0,8 \pm 0,6$  mm en z.

Le nombre d'études disponibles est donc limité. L'erreur relevée semble de l'ordre de 2,5 mm, ce qui peut tout de même être cliniquement significatif.



*Figure 24. Représentation schématique du système NexFrame monté (schéma Medtronic).*

## II. QUELLE EST LA CIBLE ANATOMIQUE DE LA STIMULATION SUBTHALAMIQUE?

### RÉSUMÉ

La région dorso-latérale du noyau subthalamique est généralement considérée comme la cible privilégiée de la DBS dans la maladie de Parkinson. Néanmoins, la localisation anatomique précise des contacts utilisés en stimulation chronique reste discutée. Le but de ce travail était de réaliser une revue de la littérature existante sur ce sujet.

**Méthode :** Nous avons recherché les publications consacrées au positionnement des contacts actifs jusqu'à décembre 2010.

**Résultats :** Nous avons identifié 12 études publiées entre 2002 et 2010, représentant un total de 230 patients et 427 électrodes. 161 contacts actifs (38%) étaient identifiés dans le noyau subthalamique, 148 (35%) en-dehors et 117 (27%) à l'interface entre NST et structures voisines. Nous avons observé d'importantes discordances entre les différentes séries. L'amélioration contralatérale du score UPDRS était de 37 à 78,5% pour les contacts situés dans le NST, de 48,6 à 73% pour les contacts situés en-dehors, de 65% environ pour les contacts situés à l'interface. Il n'était pas retrouvé de corrélation claire entre position anatomique des contacts et paramètres de stimulation.

**Discussion :** Il n'est pas possible de clarifier la relation entre position anatomique des contacts actifs et efficacité clinique de la stimulation. Il faudrait par ailleurs prendre en compte le volume des contacts ainsi que la diffusion du courant. Nous pouvons toutefois faire l'hypothèse que la région située à l'interface entre noyau subthalamique, zona incerta et champs de Forel pourrait être directement impliquée dans les effets de la stimulation « subthalamique ».

## A. Introduction

La question de la localisation de la cible de la stimulation sous-thalamique peut être considérée sous deux angles distincts: une localisation « géométrique » dans l'espace stéréotaxique CACP, ou une localisation anatomique par rapport au NST et aux structures connexes.

### **Position de la cible statistique dans le référentiel cartésien CACP:**

On peut identifier dans la littérature récente des données claires concernant la position géométrique des contacts utilisés en stimulation chronique (Godinho et al., 2006 ; Lanotte et al., 2002 ; Saint-Cyr et al., 2002 ; Starr et al., 2002 ; Hamel et al., 2003). Ces résultats sont synthétisés dans le tableau 3. On peut ainsi avoir une idée de la localisation statistique des contacts actifs dans l'espace stéréotaxique:

- entre 11,4 et 12,8 mm latéralement;
- entre 1,6 et 2,4 mm en arrière du point mi-commissural MCP;
- entre 1,6 et 3,8 mm au-dessous du plan CACP.

Toutefois, une telle information n'a qu'un intérêt très limité, si elle n'est pas corrélée à une information anatomique qui permette de l'interpréter.

On retiendra également le travail de Guehl et al. (2007) qui ont proposé une ellipse centrée sur un point de coordonnées  $x=12,5$  et  $z=-3,3$ , caractérisée par une extension de 1,85 mm en x, 2,22 mm en z.

WL Nowinski et AL Benabid sont allés un peu plus loin en proposant une représentation statistique de 500 *best contacts* dans un référentiel normalisé en x selon la largeur du troisième ventricule, en y selon la distance CACP, en z selon la hauteur du thalamus (en moyenne: HT = 16 mm, ACPC = 24 mm et V3 = 6 mm). Ils ont obtenu ainsi une représentation sphérique tridimensionnelle sur une palette de couleurs (Nowinski et al. 2003 et 2004). Toutefois, ce travail n'a que l'intérêt d'une analyse statistique, puisqu'il n'apporte rien à la détermination d'une cible individuelle.

*Tableau 3. Position géométrique dans l'espace stéréotaxique CACP des contacts utilisés en stimulation chronique, pour six séries représentant un nombre total de 263 électrodes. Les distances sont exprimées en mm.*

	n=	x	y/MCP	z
Godinho et al.	56	11,4 ± 1,1	-1,9 ± 0,9	-2,3 ± 1,1
Lanotte et al.	28	12,3 ± 0,9	-1,7 ± 0,9	-1,7 ± 1,5
Saint-Cyr et al.	54	11,7 ± 1,5	-1,6 ± 2	-2,5 ± 1,8
Starr et al.	76	11,8 ± 0,2	-2,4 ± 0,2	-3,8 ± 0,2
Hamel et al.	49	12,8 ± 1	-1,9 ± 1,4	-1,6 ± 1,8

### **Localisation de la cible anatomique:**

La localisation anatomique de la cible de la stimulation sous-thalamique reste imparfaitement connue. Si la région dite sensori-motrice du noyau subthalamique est probablement essentielle dans les effets de la stimulation, l'implication d'autres structures voisines doit également être envisagée. Cette idée est notamment issue des quelques données post-mortem de la littérature (Guehl et al., 2008 ; Sun et al., 2008 ; McClelland et al., 2007 ; Henderson et al., 2002), qui attirent l'attention sur la zona incerta et certains faisceaux de fibres proches du NST.

Nous avons réalisé une revue de la littérature consacrée à cette question de la localisation anatomique des contacts utilisés en stimulation chronique, afin de déterminer:

- si nous pouvions confirmer l'implication de structures autres que le noyau subthalamique sensori-moteur dans les effets de la stimulation;
- s'il existe un lien entre localisation des électrodes et efficacité clinique de la chirurgie.

## **B. Méthode**

### **Recherche bibliographique**

La recherche bibliographique était menée sur Pub Med, sans critère de langue. Nous avons combiné les termes: “deep brain stimulation”, “subthalamic nucleus”, “electrode”, “anatomy”.

### **Critères d'éligibilité.**

Nous avons retenu ( à partir des résumés publiés sur Pub Med) les études portant sur des patients adultes traités par stimulation cérébrale profonde sous-thalamique unilatérale ou

bilatérale pour maladie de Parkinson, fournissant des éléments suffisants quant à la localisation anatomique des contacts utilisés pour la stimulation chronique. L'analyse de la localisation anatomique des contacts ou des zones de parenchyme activées par la stimulation devait être un objectif explicite de l'étude. L'efficacité clinique devait être évaluée à long terme, et non durant la période postopératoire précoce. La cible de la chirurgie devait être la cible utilisée habituellement par les auteurs.

### **Recueil des données pertinentes.**

Tous les articles satisfaisant ces critères ont ensuite été évalués pour identifier ceux qui contenaient des données suffisantes pour l'analyse. Certains articles étaient exclus : (1) s'ils ne contenaient pas de données quantitatives sur la position des électrodes, (2) si l'analyse de la localisation anatomique reposait sur une simple projection sur des coupes (axiales ou coronales en général) d'un atlas stéréotaxique, (3) si la cible de la chirurgie différait de la cible subthalamique utilisée en routine par les auteurs.

Les données suivantes étaient relevées:

- caractéristiques cliniques des patients en préopératoire;
- méthode de visée de la cible subthalamique et déroulement de la procédure chirurgicale;
- suivi postopératoire;
- résultats cliniques de la chirurgie;
- caractéristiques de l'imagerie postopératoire;
- méthode d'analyse de la localisation anatomique des contacts actifs;
- paramètres de stimulation et toute autre donnée pertinente.

Nous nous sommes intéressés particulièrement à la localisation anatomique des contacts utilisés en stimulation chronique ("contacts actifs"): (1) dans le noyau subthalamique, (2) à l'extérieur du noyau subthalamique et au niveau de structures connexes dans la région sous-thalamique, ou (3) à l'interface entre noyau subthalamique et structures voisines. Nous avons collecté toutes les données pertinentes concernant la corrélation entre localisation anatomique des contacts actifs et d'autres données, notamment l'efficacité clinique et les paramètres de la stimulation.

## **C. Résultats**

Douze articles publiés entre 2002 et 2010 ont été retenus (Voges et al., 2002 ; Hamel et



al., 2003 ; Vergani et al., 2007 ; Zheng et al., 2009 ; Johnsen et al., 2010 ; Lanotte et al., 2002 ; Caire et al., 2006 ; Herzog et al., 2004 ; Godinho et al., 2006 ; Zonenshayn et al., 2004 ; Maks et al., 2009 ; Yelnik et al., 2003). D'autres articles n'ont pu être retenus car les données concernant la localisation des contacts actifs n'étaient pas assez documentées (Pollo et al., 2007 ; StCyr et al., 2002 ; Starr et al. 2002). Le nombre total de patients était de 230, et le nombre d'électrodes implantées 427.

L'analyse de la localisation anatomique des contacts était l'objectif principal de 11 de ces études. Pour Maks et al. (2009), l'objectif de l'étude était d'analyser le volume de parenchyme activé (*volume of tissue activated*, VTA) par les paramètres de stimulation définis selon la clinique.

### **Caractéristiques des patients.**

230 patients ont été inclus dans ces 12 études (de 10 à 33 par étude). L'âge moyen était de 56 ans. Le score UPDRS III préopératoire était disponible pour 4 études (Hamel et al., 2003 ; Vergani et al., 2007 ; Caire et al., 2006 ; Lanotte et al., 2002): le score moyen était de 44,34 traitement off et 18,91 on traitement. Les scores UPDRS IV-A and IV-B étaient respectivement 4.5 and 7.7 dans l'étude de Yelnik *et al.* (2003). Les scores de Hoehn et Yahr étaient détaillés dans 3 études (Yelnik et al., 2003 ; Herzog et al., 2004 ; Lanotte et al., 2002): respectivement 4.2, 3.3 and 4.3. Le score de Schwab and England était de 42 et 66 respectivement pour Voges *et al.* (2002) et Caire *et al.* (2006).

Pour 11 études, il n'était apparemment pas réalisé de sélection des patients selon les résultats cliniques de la chirurgie. Dans une étude (Caire et al., 2006), le critère d'inclusion était une amélioration du score UPDRS III par la stimulation seule de plus de 70%.

### **Repérage de la cible subthalamique et procédure chirurgicale.**

Comme nous l'attendions, différentes méthodes étaient utilisées pour le planning chirurgical:

- visée directe, reposant sur la visualisation du noyau subthalamique en IRM (Caire et al. , 2006 ; Yelnik et al., 2003 ; Johnsen et al., 2010 ; Lanotte et al., 2002);
- visée indirecte, reposant sur l'utilisation d'atlas stéréotaxiques (Vergani et al., 2007 ; Zheng et al., 2009 ; Godinho et al., 2006), où les coordonnées de la cible sont calculées à partir de la position des commissures blanches antérieure (CA) et postérieure (CP);
- méthodes composites, combinant le calcul d'une cible statistique à la visualisation directe sur les images IRM (Voges et al., 2002 ; Hamel et al., 2003 ; Herzog et al.,

2004 ; Zonenshayn et al., 2004).

Dans tous les cas, la procédure chirurgicale était conduite sous anesthésie locale, avec cartographie électrophysiologique de la région d'intérêt.

### **Suivi postopératoire.**

La durée du suivi postopératoire était indiquées pour 10 études (Voges et al., 2002 ; Hamel et al., 2003 ; Vergani et al., 2007 ; Zheng et al., 2009 ; Johnsen et al., 2010 ; Lanotte et al., 2002 ; Caire et al., 2006 ; Herzog et al., 2004 ; Godinho et al., 2006 ; Zonenshaynet al., 2004): en général un an (Voges et al., 2002 ; Hamel et al., 2003 ; Vergani et al., 2007 ; Zheng et al., 2009 ; Johnsen et al., 2010 ; Lanotte et al.) ou 6 mois (Caire et al., 2006 ; Herzog et al., 2004 ; Godinho et al., 2006), 6 à 18 mois pour Zonenshayn et al. (2004).

### **Résultats cliniques de la chirurgie.**

L'amélioration du score UPDRS III due à la stimulation (c'est-à-dire medication off stimulation off *versus* medication off stimulation on) était précisée pour 10 études (Voges et al., 2002 ; Hamel et al., 2003 ; Vergani et al., 2007 ; Johnsen et al., 2010 ; Lanotte et al., 2002 ; Caire et al., 2006 ; Herzog et al., 2004 ; Godinho et al., 2006 ; Zonenshaynet al., 2004 ; Maks et al., 2009). Le taux moyen d'amélioration était de 60,54% (de 53,49 à 80,4%). Des scores détaillées (medication off / stimulation off, et medication off / stimulation on) étaient disponibles pour 6 études (Voges et al., 2002 ; Hamel et al., 2003 ; Vergani et al., 2007 ; Lanotte et al., 2002 ; Caire et al., 2006 ; Herzog et al., 2004). Yelnik et al. rapportent une amélioration des scores UPDRS IV-A and IV-B de 95,6 et 81,8%, respectivement. Trois études (Caire et al., 2006 ; Godinho et al., 2006) rapportent une diminution des traitements antiparkinsoniens exprimés en dose équivalente de L-dopa (L-dopa equivalent daily dose, LEDD) de 71, 69,4 et 68,6% respectivement.

### **Imagerie postopératoire.**

Trois techniques d'imagerie étaient utilisées pour le contrôle postopératoire de la position des électrodes: téléradiographie (Voges et al., 2002 ; Hamel et al., 2003 ; Caire et al., 2006 ; Herzog et al., 2004 ; Godinho et al., 2006), scanner (Zonenshaynet al., 2004 ; Maks et al., 2009), IRM (Hamel et al., 2003 ; Vergani et al., 2007 ; Zheng et al., 2009 ; Johnsen et al., 2010 ; Lanotte et al., 2002 ; Yelnik et al., 2003). Les séquences IRM utilisées n'étaient pas détaillées, si ce n'est dans l'article de Johnsen et al. (Johnsen et al., 2010).

### Localisation des contacts actifs dans l'espace stéréotaxique.

Les coordonnées des contacts actifs dans l'espace stéréotaxique CACP étaient disponibles pour 8 études (Hamel et al., 2003 ; Vergani et al., 2007 ; Zheng et al., 2009 ; Johnsen et al., 2010 ; Lanotte et al., 2002 ; Herzog et al., 2004 ; Godinho et al., 2006 ; Zonenshayn et al., 2004 ). Les coordonnées moyennes étaient:  $x=12,02$  ;  $y=-1,53$  / MCP ;  $z=-1,91$  pour un nombre total de 342 électrodes. Les résultats sont reportés dans le tableau 4.

*Tableau 4. Coordonnées des contacts actifs dans l'espace stéréotaxique CACP .*

auteur	Coordonnées moyennes (mm)			Nombre d'électrodes
	x	y/MCP	z	
Hamel et al.	12,8	-1,9	-1,6	37
Vergani et al.	11,69	-0,81	1,03	37
Herzog et al.	12,92	-2,18	-1,72	25
Zheng et al.	11,7	0,6	-0,7	40
Johnsen et al.	11,59	-2,32	-2,39	40
Zonenshayn et al.	13,3	-0,5	-0,1	44
Lanotte et al.	11,69	-2,7	-3,8	62
Godinho et al.	11,3	-1,91	-2,6	57

### Méthodes utilisées pour l'analyse de la localisation anatomique des contacts actifs.

Trois principales méthodes étaient utilisées par les différents auteurs pour déterminer les limites anatomiques du noyau subthalamique et des structures voisines.

La première méthode repose sur la cartographie électrophysiologique per-opératoire (Herzog et al., 2004 ; Zonenshayn et al., 2004 ; Lanotte et al., 2002): l'enregistrement sur plusieurs trajectoires permet de localiser les bords supérieur et inférieur du noyau subthalamique. Les coordonnées des contacts actifs peuvent être transférées dans l'espace stéréotaxique et caractérisées comme situées à l'intérieur ou à l'extérieur du noyau subthalamique.

La deuxième méthode repose sur l'IRM (Caire et al., 2006 ; Johnsen et al., 2010): les limites anatomiques sont définies visuellement sur l'IRM préopératoire. La position des contacts actifs en postopératoire est alors transférée sur l'IRM préopératoire par co-registation.

La troisième méthode repose sur l'utilisation d'atlas de stéréotaxie, sur lesquels sont reportées les coordonnées des contacts actifs (Vergani, Yelnik). Il s'agit dans le cas de Yelnik et al. (Yelnik et al., 2003) d'un atlas déformable, adaptable à l'anatomie IRM individuelle de chaque patient.

Certains auteurs, enfin, combinent les méthodes précédentes:

- combinaison d'images IRM et d'un atlas (Schaltenbrand et Wahren, 1977) dans le cas de Voges *et al.* (2002).
- Combinaison d'images IRM et de la cartographie électrophysiologique (Hamel et al., 2003 ; Zheng et al., 2009).
- Combinaison d'un atlas de stéréotaxie et de la cartographie électrophysiologique (Maks et al., 2009 ; Godinho et al., 2006). Godinho et al. (2006) utilisent pour ce faire l'atlas dit de Morel (Morel et al., 1997).

La procédure chirurgicale, l'imagerie postopératoire et les méthodes d'analyse de la position des contacts sont résumées dans le tableau 5.

*Tableau 5. Données techniques concernant la procédure: méthode de visée, imagerie postopératoire, méthode utilisée pour l'analyse de la position anatomique des contacts actifs.*

auteur	nb de patients	Visée	imagerie postopératoire	analyse anatomique
Voges et al.	15	mixte (direct + atlas)	téléradiographie	IRM et atlas S&W
Hamel et al.	25	mixte (direct + atlas)	Téléradiographie ou IRM	IRM et électrophysiologie
Vergani et al.	25	indirect (atlas)	IRM	atlas S&W normalisé
Maks et al.	10	Non précisé	scanner	atlas 3D dédié et électrophysiologie
Yelnik et al.	10	direct (IRM)	IRM	atlas déformable
Caire et al.	10	direct (IRM)	téléradiographie	IRM
Herzog et al.	14	mixte (direct + atlas)	téléradiographie	électrophysiologie
Zheng et al.	34	indirect (atlas)	IRM	IRM et électrophysiologie
Johnsen et al.	22	direct (IRM)	IRM	IRM
Zonenshayn et al.	33	mixte (direct + atlas + statistique)	scanner	électrophysiologie
Godinho et al.	28	ventriculographie	téléradiographie	électrophysiologie et atlas (Morel)
Lanotte et al.	14	indirect (statistique)	IRM	électrophysiologie

### **Localisation anatomique des contacts actifs.**

La localisation anatomique du centre des contacts actifs était directement disponible pour

10 études. Pour les deux autres (Maks et al., 2009 ; Zonenshayn et al., 2004), la localisation précise pouvait être extrapolée simplement des données existantes.

Les études pouvaient être réparties en deux groupes. Dans le groupe A, la position des contacts actifs pouvait être classée en "à l'intérieur du NST", "à l'extérieur du NST" ou "à l'interface". 7 études appartenaient à ce groupe (Voges et al., 2002 ; Hamel et al., 2003 ; Vergani et al., 2007 ; Caire et al., 2006 ; Herzog et al., 2004 ; Godinho et al., 2006 ; Yelnik et al., 2003). Dans le groupe B, la position des contacts actifs pouvait être classée en "à l'intérieur du NST" ou "à l'extérieur du NST", les auteurs n'individualisant pas de groupe "à l'interface". 5 études appartenaient à ce groupe (Zheng et al., 2009 ; Johnsen et al., 2010 ; Lanotte et al., 2002 ; Zonenshayn et al., 2004 ; Maks et al., 2009). Ces résultats sont détaillés dans les tableaux 6 et 7.

*Tableau 6. Localisation des contacts actifs pour les études du groupe A. La position était définie comme "à l'intérieur du NST", "à l'extérieur du NST" ou "à l'interface". En outre, un contact était localisé dans la substance noire.*

	NST	Hors du NST	A l'interface	Substance noire
Voges et al.	3	6	19	1
Hamel et al.	11	14	12	0
Vergani et al.	20	23	12	0
Yelnik et al.	15	3	2	0
Caire et al.	5	2	13	0
Herzog et al.	5	5	15	0
Godinho et al.	4	9	44	0
Total (%)	63 (26%)	62 (25%)	117 (49%)	1 (<1%)

*Tableau 7. Localisation des contacts actifs pour les études du groupe A. La position était définie comme "à l'intérieur du NST" ou "à l'extérieur du NST".*

auteur	NST	Hors du NST
Zheng et al.	14	26
Johnsen et al.	34	10
Zonenshayn et al.	31	31
Lanotte et al.	14	14
Maks et al.	5	5
Total (%)	98 (53%)	86 (47%)

Pour le groupe A, le nombre total d'électrodes était n=243. 63 contacts (26%) étaient

localisés dans le noyau subthalamique. 62 contacts (25%) étaient localisées à l'extérieur du noyau subthalamique, c'est-à-dire juste au-dessus de lui en général, sauf pour Johnsen *et al.* (Johnsen *et al.*, 2010). 117 contacts (49%) étaient localisés à l'interface entre le noyau subthalamique et les structures de voisinage. Un seul contact était situé dans la substance noire.

Pour le groupe B, le nombre total d'électrodes était  $n = 184$ . 98 contacts (53%) étaient localisés dans le noyau subthalamique, et 86 (47%) en-dehors, c'est-à-dire immédiatement au-dessus de lui. Certains auteurs précisait la position des contacts classés comme "à l'extérieur du NST" (Caire *et al.*, 2006 ; Vergani *et al.*, 2007 ; Yelnik *et al.*, 2003), par rapport aux principales structures de la région (zona incerta, faisceaux de fibres).

### **Corrélation entre la localisation anatomique des contacts actifs et leur efficacité clinique.**

Plusieurs études (Voges *et al.*, 2002 ; Johnsen *et al.*, 2010 ; Herzog *et al.*, 2004 ; Zonenshayn *et al.*, 2004 ; Maks *et al.*, 2009) s'intéressaient à la question de l'amélioration du score UPDRS III controlatéral par la stimulation (off medication). Pour les études du groupe A (Voges *et al.*, 2002 ; Herzog *et al.*, 2004), le pourcentage d'amélioration était de 64,38% pour les contacts situés dans le NST, 61,91% pour les contacts situés à l'extérieur du NST, et 65,69% pour les contacts situés à l'interface (nombre total d'électrodes= 53). Pour les études du groupe B (Johnsen *et al.*, 2010 ; Zonenshayn *et al.*, 2004 ; Maks *et al.*, 2009), le pourcentage d'amélioration était de 72,66% pour les contacts situés dans le NST, et 57,87% pour les contacts situés à l'extérieur du NST (nombre total d'électrodes= 116). Ces résultats sont illustrés par les tableaux 8 et 9.

Par ailleurs, Yelnik *et al.* (Yelnik *et al.*, 2003) rapportent une amélioration du score UPDRS IV-A de 93,3 et 100% respectivement pour les contacts situés dans le NST et en-dehors, et une amélioration du score UPDRS IV-B de 78 et 88,9% respectivement pour les contacts situés dans le NST et en-dehors.

*Tableau 8. Pourcentages d'amélioration du score UPDRS III controlatéral selon la localisation anatomique des contacts actifs, pour les études du groupe A.*

	NST	Hors du NST	A l'interface
Voges <i>et al.</i>	66	73	66
Herzog <i>et al.</i>	63,4	48,6	65,3

*Tableau 9. Pourcentages d'amélioration du score UPDRS III controlatéral selon la localisation anatomique des contacts actifs, pour les études du groupe B.*

auteur	NST	Hors du NST
Johnsen et al.	78,5	63,1
Zonenshaynet al.	72	57
Maks et al.	37	52,8

### **Paramètres de stimulation.**

Les paramètres de stimulation étaient connus pour 9 études (Voges et al., 2002 ; Hamel et al., 2003 ; Vergani et al., 2007 ; Zheng et al., 2009 ; Johnsen et al., 2010 ; Caire et al., 2006 ; Godinho et al., 2006 ; Zonenshaynet al., 2004 ; Maks et al., 2009). Les valeurs moyennes relevées étaient: amplitude 2.97 V (2.45 à 3.25); largeur d'impulsion 71.59 µs (60 à 92); fréquence 152,88 Hz (136 à 172). Les auteurs ne relevaient pas de corrélation entre amplitude, largeur d'impulsion et/ou fréquence d'une part, localisation anatomique des contacts d'autre part. Les résultats sont détaillés dans le tableau 10.

*Tableau 10. Paramètres de stimulation: amplitude (V), largeur d'impulsion (µs) et fréquence (Hz).*

auteur	n=	paramètres de stimulation		
		amplitude (V)	largeur d'impulsion (µs)	fréquence (Hz)
Voges et al.	15	3,1	89	157
Hamel et al.	25	3,1	62	136
Vergani et al.	25	3	92	172
Maks et al.	10	2,7	63	154
Caire et al.	10	2,45	69	137,5
Zheng et al.	34	2,6	70,5	145,6
Johnsen et al.	22	3,25	60	152
Zonenshayn et al.	33	3,1	71,4	161,1
Godinho et al.	28	3,08	67,22	153,61

### **Consommation d'énergie.**

La consommation d'énergie par la stimulation cérébrale profonde peut être calculée de la façon suivante:  $\text{power (W)} = [\text{amplitude (V)} \times \text{pulse width (sec)} \times \text{frequency (sec)}]^2 / \text{impedance (Ohm)}$ . Les données étaient disponibles ou pouvaient être calculées pour deux études (Voges et al., 2002 ; Herzog et al., 2004). Les valeurs moyennes étaient respectivement 1,46 et 0,93 W. Herzog et al. (2004) (groupe A) ont calculé la

consommation d'énergie selon la localisation des contacts actifs: 0,87 W pour les contacts situés dans le NST, 1,48 pour les contacts situés à l'extérieur du NST, et 0,76 pour les contacts situés à l'interface. Voges et al. (2002) ont pour leur part calculé le rapport amélioration clinique / consommation d'énergie correspondante (% d'amélioration/W). Nous pouvons à partir de ces informations calculer par extrapolation la consommation d'énergie selon la localisation des contacts effectifs, ce qui permet de comparer à Herzog et al. (2004): 2,49 W pour les contacts situés dans le NST, 1,23 W pour les contacts situés à l'extérieur du NST, et 1,58 W pour les contacts situés à l'interface.

## **D. Discussion**

### **Localisation anatomique des contacts actifs.**

Dans cette revue de la littérature portant sur la localisation anatomique des contacts actifs utilisés en stimulation subthalamique chronique, nous avons identifié 12 différentes études, incluant un total de 230 patients et 427 électrodes implantées. Une analyse détaillée des résultats montre que: (1) pour les études du groupe A, 26% des contacts actifs étaient identifiés à l'intérieur du NST, 25% à l'extérieur et 49% à l'interface entre NST et structures voisines; pour les études du groupe B, 53% des contacts actifs étaient identifiés dans le NST et 47% à l'extérieur.

Parmi les 427 contacts analysés, 278 (65%) étaient situés dans le NST ou à l'interface entre NST et structures voisines, 148 (35%) étaient clairement localisés à l'extérieur du NST, immédiatement au-dessus de lui, et 1 dans la substance noire.

Ces données globales sont en accord avec les analyses déjà menées dans la littérature. Pollo et al. (2007) ont ainsi observé dans une série de 32 patients que la position des contacts actifs était superposée au bord dorsal du NST. De même, Starr et al. (2002) ont observé dans une série de 76 électrodes chez 44 patients que la localisation moyenne des contacts actifs est située dans la portion dorso-latérale du NST. Saint-Cyr et al. (2002) ont montré pour une série de 54 contacts analysés que la plupart (46/54) étaient situés dans un rayon de 3 mm autour du centre géométrique de distribution spatiale des contacts actifs (1,62 mm en arrière du point mi-commissural, 2,47 mm sous CACP, et 11,72 mm latéralement). Cinq contacts étaient situés en-dehors de cette sphère, mais le courant était susceptible de diffuser jusqu'à cette région centrale. Pour ce qui est des deux contacts restants, l'un était situé dans la région des champs de Forel et de la zona incerta, l'autre au bord distal du NST. Paek et al. (2008) ont observé dans une série de 54 électrodes, que 34 étaient situées dans le NST (64%), et 19 en-dehors (36%). L'interprétation de ces



résultats est néanmoins difficile, car (1) les auteurs considèrent dans ce travail le centre de l'artéfact de l'électrode, et non le centre du contact actif, et (2) les électrodes étaient classées dans cette publication en fonction de leur position relative par rapport au NST et au noyau rouge.

Toutefois, nous observons des différences importantes entre les séries étudiées. Ainsi, pour Johnsen et al. (2010), 34 contacts actifs (77%) sont situés dans le NST et 10 (23%) en-dehors, alors que pour Zheng et al. (2009) la proportion est inverse: 14 contacts (35%) dans le NST et 26 (65%) en-dehors.

### **Corrélation entre position des contacts et amélioration clinique.**

Cinq auteurs se sont intéressés à la question d'une corrélation éventuelle entre position des contacts et amélioration clinique (Voges et al., 2002 ; Johnsen et al., 2010 Herzog et al., 2004 ; Zonenshaynet al., 2004 ; Maks et al., 2009). Trois d'entre eux (Johnsen et al., 2010 Herzog et al., 2004 ; Zonenshaynet al., 2004) ont observé une amélioration plus importante avec les contacts situés dans le NST (taux d'amélioration de 63.4, 78.5 and 72% respectivement) qu'avec les contacts situés en dehors (taux d'amélioration de 48.6, 63.1 and 57% respectivement). En revanche, pour deux auteurs (Maks et al., 2009 ; Voges et al., 2002), l'amélioration était plus importante dans le cas des contacts situés hors du NST (respectivement 52,8 et 73%) que dans le cas de contacts situés dans le NST (respectivement 37 et 66%).

Nous ne sommes donc pas en mesure d'évaluer l'efficacité relative des différentes positions des contacts actifs.

### **Corrélation aux paramètres de stimulation.**

Les auteurs ne relèvent pas de corrélation entre l'efficacité clinique de la stimulation et ses paramètres, notamment l'amplitude. Cette observation avec les données connues quant aux effets cliniques de la variation des paramètres de stimulation (Rizzone et al., 2001).

En ce qui concerne la consommation d'énergie, comme nous l'avons vu, deux études donnent des résultats contradictoires. Pour l'une (Voges et al., 2002), la consommation d'énergie est plus élevée pour les contacts situés dans le NST (2,49 W). Pour l'autre, elle est plus élevée (1,48 W) hors du NST ( $p=0,014$ ). Les données à notre disposition ne sont donc pas suffisantes pour conclure.

### **Comment analyser la localisation des contacts actifs?**

L'analyse des articles inclus dans ce travail montre que les méthodes choisies pour

l'analyse de la localisation anatomique des contacts actifs sont très diverses. Cela illustre avant tout le fait qu'aucune de ces méthodes n'est parfaite:

- l'électrophysiologie ne donne d'information fiable que sur les limites supérieure et inférieure du noyau subthalamique, le long des trajectoires utilisées pour la cartographie per-opératoire. De plus, la représentation tridimensionnelle *a posteriori* des contacts actifs par rapport au NST défini par l'électrophysiologie est très délicate à réaliser et à interpréter;
- l'utilisation d'atlas stéréotaxiques est limitée par la nécessité d'introduire des algorithmes de déformation complexes, ce qui a notamment été fait par l'équipe de J. Yelnik (Bardinet et al., 2009 ; Yelnik et al., 2003). Une validation préalable de l'atlas utilisé est toujours nécessaire;
- concernant l'IRM, la possibilité de segmenter visuellement les différentes structures anatomiques de la régions sous-thalamique reste largement débattue. L'IRM peut être un outil précieux, à condition de respecter quelques précautions: (1) l'interprétation des images nécessite une bonne expérience des observateurs; (2) les déformations éventuelles doivent être mesurées et corrigées; et (3) les séquences IRM utilisées doivent avoir été conçues et optimisées pour permettre une visualisation correcte du noyau subthalamique et des structures connexes. Des avancées sont réalisées régulièrement sur ce terrain (Sudhyadhom, Volz, Magnotta), et les images réalisables aujourd'hui n'ont que peu à voir avec celles des années 90.

Cela explique pourquoi certaines équipes (Voges et al., 2002 ; Hamel et al., 2003 ; Zheng et al., 2009 ; Godinho et al., 2006 ; Maks et al., 2009) ont préféré combiner les méthodes d'analyse, notamment en associant analyse des images IRM et données électrophysiologiques.

Par ailleurs, dans ce travail de revue de la littérature, nous nous sommes intéressés à la localisation du centre des contacts actifs, sauf dans le cas de l'étude de Herzog et al. (2004). Cela permet de schématiser très simplement la position des contacts, mais il ne faut pas oublier que chaque contact est en réalité un cylindre macroscopique, dont la portion distale peut être située dans le NST et la portion proximale par exemple dans les champs de Forel. Hemm et al. ont ainsi introduit la notion de degré d'appartenance d'un contact à différentes structures anatomiques (Hemm et al., 2008). De plus, le courant diffuse autour de l'électrode dans des noyaux et des faisceaux de fibres, et peut influencer l'activité de structures à distance. Le but du travail de Maks et al. (2009) était d'ailleurs de proposer une estimation quantitative de la diffusion du courant autour du contact actif.

D'autres travaux récents s'intéressent également à cette question fondamentale (Butson et al., 2007 et 2011).

Enfin, il faudrait pouvoir prendre en compte dans l'analyse le fait que le choix du contact actif varie avec le temps, et n'est que rarement définitif. L'idée même de la localisation du contact actif est donc à manier avec prudence.

### **Quelle est la cible de la stimulation subthalamique?**

Nous avons noté que: (1) l'analyse rétrospective de la position anatomique exacte des contacts actifs est difficile, et comporte un degré d'incertitude élevé; et (2) cette analyse ne prend pas en compte le volume des contacts et la diffusion du courant. Nous n'avons donc pas d'argument assez solide pour proposer une position optimale des électrodes de stimulation. Toutefois, nos résultats montrent que certaines structures proches du noyau subthalamique pourraient être au moins en partie responsables des effets de la stimulation. Trois auteurs en particulier (Hamel et al., 2003 ; Vergani et al., 2007 ; Caire et al., 2006) ont tâché de préciser la localisation des contacts situés au-dehors du NST et ont rapporté une localisation préférentielle des contacts à l'interface entre noyau subthalamique, zona incerta et champs de Forel: 65% des contacts sont situés dans cette zone pour Caire et al. (2006), 96,5% pour Vergani et al. (2007).

Trois structures pourraient être impliquées dans les effets cliniques de la stimulation "subthalamique", éventuellement de façon concomitante:

- (1) le noyau subthalamique. L'hypothèse initiale d'une simple inhibition de son activité a progressivement laissé la place à l'idée d'un système plus complexe impliquant les connections fonctionnelles du NST. Le NST a en effet une position stratégique dans le système ganglions de la base-thalamus-cortex. Il reçoit des afférences d'aires corticales motrices, se projette sur les ganglions de la base, et est connecté de façon réciproque au GPe et au noyau pédonculo-pontin (Bolam et al., 2000). La stimulation à haute fréquence pourrait induire une activation antidromique et orthodromique de neurones connectés au NST. L'activation antidromique d'axones se projetant sur le NST produirait un blocage fonctionnel des efférences anormales, bloquant ainsi la diffusion de patterns anormaux dans la boucle ganglions de la base-thalamus-cortex (Grill et al., 2008). Cet effet a pu être mis en évidence dans le NST (Garcia et al., 2003), le cortex moteur (Li et al., 2007) et la substance noire (Maurice et al., 2003). Des modifications du pattern de décharge dans le NST en réponse à une stimulation subthalamique controlatérale, évoquant donc une activation antidromique, ont également pu être mises en

évidence (Walker et al., 2011). De plus, l'activation orthodromique est à l'origine d'un relargage de neurotransmetteurs (Windels et al., 2000 et 2005; Lee et al., 2007). La résultante globale de la stimulation à haute fréquence du NST semble donc être la production d'une nouvelle activité régulière, via une activation complexe du système ganglions de la base-thalamus-cortex, plutôt qu'une inhibition locale (Hammond et al., 2008 ; Boertien et al., 2011).

- (2) la zona incerta (ZI). La zona incerta est une cible historique de la chirurgie des mouvements anormaux (Munding, 1965). Les bons résultats rapportés par Plaha et al. suite à la stimulation à haute fréquence de la zona incerta ont relancé l'intérêt suscité par cette cible chirurgicale (Plaha et al., 2006). La zona incerta est considérée classiquement comme un relai entre tronc cérébral et centre supérieurs (Kolmac et al., 1998), et serait impliquée dans les fonctions locomotrices (Mogenson et al., 1985). Périer et al. ont mis en évidence une hyperactivité de la ZI chez le rat après une lésion des neurones dopaminergiques (Périer et al., 2000). Néanmoins, l'anatomie fonctionnelle de la zona incerta est mal connue. L'organisation de ses connections, ainsi que leur nature pharmacologique est incertaine. Seuls les travaux récents de Heise et Mitrofanis ont mis en évidence des projections glutamatergiques vers la substance noire et le noyau pédonculo-pontin (Heise et Mitrofanis, 2004).
- (3) le faisceau lenticulaire (LF). Le faisceau lenticulaire (champ H2 de Forel) passe immédiatement au-dessus du NST. Il est constitué de fibres allant du GPi dans son entier (et non de sa seule portion interne, non motrice, comme on le croyait initialement) au thalamus (Parent et Parent, 2004; Parent et al., 2001). La stimulation à haute fréquence du faisceau lenticulaire pourrait donc être partiellement équivalente à une stimulation directe du GPi. L'implication potentielle du faisceau lenticulaire a notamment été explorée par Miocinovic et al. à l'aide d'un modèle computationnel de stimulation subthalamique chez le macaque (2006).

## **E. Conclusion**

En conclusion, ce travail de revue de la littérature montre que les données issues de travaux existants sont à la fois incertaines et insuffisantes. Nous pouvons simplement supposer que la région située à l'interface entre noyau subthalamique, zona incerta et champs de Forel pourrait jouer un rôle dans les effets cliniques de la stimulation. Il serait intéressant de mettre au point une étude prospective multicentrique permettant le recueil de données suffisantes: (1) localisation des contacts actifs reposant sur l'analyse d'images

IRM, des données électrophysiologiques et d'atlas déformables; (2) données cliniques concernant les effets globaux et controlatéraux de la stimulation; et (3) paramètres de stimulation.

### **III. CONCLUSION**

Au terme de ces généralités, nous avons vu que la technique stéréotaxique d'implantation des électrodes de stimulation cérébrale profonde, plus précise que la navigation, reste perfectible. La précision réellement obtenue est finalement assez mal connue, mais elle semble n'être pas toujours "infra-millimétrique". Par ailleurs, on observe parfois des trajectoires véritablement aberrantes de microélectrodes ou d'électrodes définitives, dont la fréquence n'apparaît pas dans la littérature. Dans la première partie de ce travail, nous nous sommes donc intéressés à la possibilité d'améliorer le positionnement des électrodes, en travaillant sur le contrôle radiologique per-opératoire de leur implantation. Nous avons vu également que les modalités de repérage de la cible subthalamique restent imparfaites, car il est difficile de la standardiser. C'est sur la possibilité d'améliorer la définition de cette cible que nous avons travaillé dans la seconde partie, en nous intéressant notamment à la définition de repères profonds et à la normalisation de l'espace stéréotaxique.

**PREMIÈRE PARTIE :**  
**OPTIMISATION DU POSITIONNEMENT DES**  
**ÉLECTRODES**

Dans cette première partie, nous nous sommes intéressés aux conditions de l'optimisation du positionnement des électrodes de stimulation cérébrale profonde, sous deux angles particuliers.

Le premier est celui de l'imagerie per-opératoire. Nous sommes en effet confrontés dans notre pratique quotidienne aux limites de l'imagerie per-opératoire conventionnelle. Nous avons voulu ici faire le bilan de l'expérience bordelaise dans l'utilisation d'un système d'imagerie 3D en per-opératoire, afin d'en évaluer la pertinence et l'intérêt en terme de qualité du geste chirurgical. C'est l'objet de la première partie : *intérêt de l'utilisation du O-arm® comme imagerie tridimensionnelle per-opératoire*.

Notre second angle d'approche était celui de l'intérêt d'utiliser un repère radiologique profond pour le positionnement d'électrodes de DBS. Nous avons pour cela analysé l'expérience bordelaise de réimplantation d'électrodes utilisant comme repère de visée per-opératoire l'électrode déjà en place. C'est l'objet de la seconde partie : *réimplantation d'électrodes de DBS en utilisant l'électrode en place comme repère de visée*. Cette approche a pour l'essentiel un intérêt théorique en l'état actuel des choses, puisque qu'elle n'est pas transposable en-dehors du cas de la réimplantation d'électrodes.

# I. INTERET DE L'UTILISATION DU O-ARM<sup>®</sup> COMME IMAGERIE TRIDIMENSIONNELLE PER-OPERATOIRE.

## RESUME

### **Objectif:**

L'efficacité de la stimulation subthalamique est directement liée à la précision du positionnement des électrodes. Le contrôle d'imagerie per-opératoire repose en général sur des images 2D, mais le O-arm<sup>®</sup> nous offre maintenant la possibilité de réaliser un scan 3D de la tête du patient à n'importe quel moment de l'intervention. Nous exposons ici l'expérience bordelaise dans l'utilisation per-opératoire de ce dispositif.

### **Méthode :**

15 patients ont subi une stimulation subthalamique. Le score UPDRS III était noté en pré-opératoire et trois mois après l'intervention. Pour les 4 premiers patients, l'acquisition 3D était réalisée en fin de procédure. Nous avons calculé la précision de l'implantation des électrodes définitives. Pour les 11 patients suivants, une première acquisition était réalisée en per-opératoire (microélectrodes à la cible), et une seconde en fin de procédure. Nous avons calculé la précision de l'implantation des microélectrodes et des électrodes définitives.

### **Résultats :**

Le score UPDRS III était amélioré en moyenne de  $52,5 \pm 15\%$ . Pour les 4 premiers patients (scan final exclusivement), la précision moyenne d'implantation des électrodes définitives était de  $1,46 \pm 0,56$  mm. Pour les 11 patients suivants, la précision d'implantation des microélectrodes était de  $1,59 \pm 1,1$  mm. Une trajectoire aberrante, détectée dans 2 cas, était analysée en fusionnant les images du O-arm<sup>®</sup> avec l'IRM préopératoire. La précision finale d'implantation des électrodes définitives était de  $1,05 \pm 0,54$  mm.

### **Conclusion :**

Nous confirmons la faisabilité de l'utilisation de O-arm<sup>®</sup> en per-opératoire, et de sa combinaison avec un robot chirurgical. L'acquisition 3D « CT-like » permet au chirurgien de détecter et de corriger rapidement toute trajectoire aberrante.



## A. Introduction

La localisation des électrodes de DBS est un élément important de l'efficacité clinique de la stimulation cérébrale profonde (Paek et al., 2008 ; Saint-Cyr et al., 2002). En postopératoire, scanner et IRM sont utilisés en routine pour contrôler la position des électrodes et vérifier leur cohérence avec les trajectoires planifiées. Pendant la procédure chirurgicale, en revanche, le contrôle repose uniquement sur de l'imagerie 2D: fluoroscopie le plus souvent, nécessitant parfois l'utilisation de logiciels dédiés (Derrey et al., 2008), téléradiographie ou capteur plan. Malheureusement, les images 2D ne peuvent pas être mises en correspondance de façon sûre avec l'imagerie 3D préopératoire scanner ou IRM, et leur interprétation en cas de trajectoire aberrante est souvent très difficile. Pour des raisons techniques évidentes, l'IRM per-opératoire reste d'un usage très limité en neurochirurgie (Starr et al., 2009 ; Huston et al., 2011). Le scanner, en revanche, pourrait être un moyen simple d'obtenir des images 3D per-opératoire de bonne qualité, susceptibles d'être mises en correspondance avec l'imagerie préopératoire (Patil et al., 2011). Il présente deux limites principales: (1) il est à l'origine d'une exposition importante aux radiations ionisantes, et (2) il doit par conséquent être associé à un dispositif 2D conventionnel pour les contrôles intermédiaires afin de limiter l'irradiation, ce qui impose de positionner plusieurs appareils volumineux en même temps dans la salle d'opération. Le O-arm® (Medtronic, Inc.) utilise un capteur plan et peut fournir des images 2D sans distorsion, ainsi qu'une acquisition 3D permettant une reconstruction en coupes de type scanner. Cet appareil a été développé pour un usage en chirurgie rachidienne (Patil et al., 2012 ; Costa et al., 2012 ; Ishikawa et al., 2011 ; Oertel et al., 2011), mais plusieurs auteurs ont rapporté leur expérience en DBS (Caire et al., 2010 ; Shalaie et al., 2010 ; Smith et al., 2011). A Bordeaux, son utilisation a débuté en 2009. Dans un premier temps ont été réalisées des acquisitions 3D en fin de procédure (après la fixation des deux électrodes définitives), puis il a été décidé de réaliser également une acquisition 3D après l'implantation des microélectrodes du premier côté, afin d'améliorer la précision de la procédure chirurgicale.

Notre but dans ce travail était de faire le bilan de cette expérience dans l'utilisation per-opératoire du O-arm®, et d'évaluer l'intérêt de l'acquisition 3D per-opératoire.

## B. Matériel et méthode

### *Patients*

Quinze patients parkinsoniens ont subi entre septembre 2009 et juin 2011 la mise en place bilatérale d'électrodes de stimulation du noyau subthalamique. L'âge moyen était de 54 ans (extrêmes 36-69 ans), la durée d'évolution de la maladie de 11,4 ans (extrêmes 8-20 ans). Le score UPDRS-III préopératoire était de  $37,8 \pm 12$  en off (extrêmes 21-58), et  $14,5 \pm 6,2$  en on (extrêmes 5,5-32). Ces données sont détaillées dans le tableau 1.

### *Procédure chirurgicale*

Un cadre de Leksell modèle G (Elekta, Suède) était fixé sur la tête du patient. Une IRM était réalisée sur une machine 1,5 T Philips Achieva. Le protocole comportait une acquisition 3D T1 et une acquisition T2 TSE coronale. Les données IRM étaient transférées à la station de travail. Le repérage du noyau subthalamique reposait sur des coordonnées théoriques standardisées dans le référentiel ACPC (Benabid et al., 2002). Les coordonnées médio-latérales de la cible étaient corrigées après l'identification éventuelle du noyau subthalamique sur les images T2 coronales. Le patient était conduit en salle d'opération. La procédure était conduite sous anesthésie locale. Le cadre de Leksell était attaché à la plateforme du robot (Neuromate, Renishaw) (figure 25). La tête du patient était positionnée au centre de l'anneau du O-arm<sup>®</sup>. L'alignement frontal et latéral était contrôlé en utilisant le CrossHair Kit (Elekta, Sweden). Les positions de repos et de travail de l'anneau étaient mémorisées. Cinq microélectrodes étaient introduites. La cartographie électrophysiologique débutait 10 mm avant la cible, et était suivie d'une phase de macro-stimulation. Le O-arm<sup>®</sup> était utilisé en 2D (frontal et latéral) pendant l'introduction des tubes-guides puis des microélectrodes. Une acquisition 3D était réalisée à la fin de la procédure, c'est-à-dire après l'implantation des électrodes définitives mais avant la fermeture cutanée, pour les 4 premiers patients (figure 26). Pour les 11 patients suivants, nous avons également réalisé une première acquisition 3D en per-opératoire, lorsque les microélectrodes du premier côté étaient positionnées à la cible. Les images 3D étaient ensuite transférées à la station de travail et mises en correspondance avec l'IRM préopératoire (figure 27).

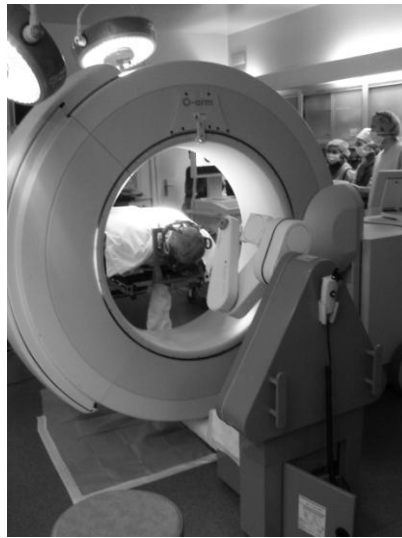

Figure 25. Installation du O-arm® en salle d'opération.

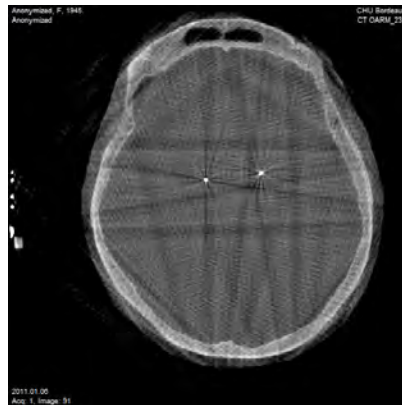

Figure 26. Acquisition 3D en fin de procédure, ici en reconstruction axiale. On observe le trajet des deux électrodes définitives.

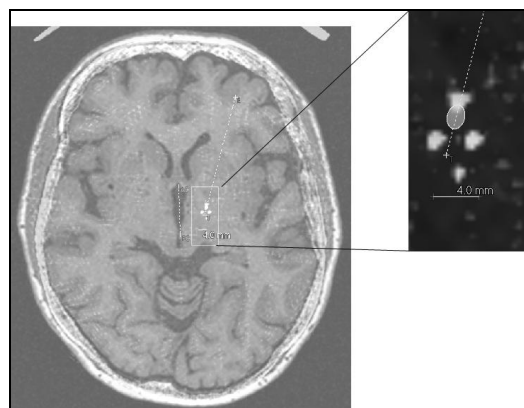


Figure 27. Acquisition 3D per-opératoire, en reconstruction axiale. On visualise quatre microélectrodes, ainsi que le trajet planifié en surimposition (figure : E Cuny).

### Résultats cliniques

Trois mois après l'intervention, les patients étaient évalués cliniquement en utilisant la 3e partie de l'UPDRS. L'amélioration liée à la stimulation (SII, *stimulation-induced*

*improvement*) était calculé de la façon suivante: (off stimulation off traitement – on stimulation off traitement)/ off stimulation off traitement x 100. Les paramètres de stimulation étaient consignés: amplitude (V), largeur d'impulsion ( $\mu$ s), fréquence (Hz).

### *Procédure chirurgicale*

Nous avons noté la durée de la procédure chirurgicale, ainsi que la survenue d'événements indésirables en per- et postopératoire.

### *Imagerie per-opératoire*

Pour les 11 patients (n°5 à 15) qui ont fait l'objet d'une acquisition 3D per-opératoire, nous avons calculé la précision de positionnement des microélectrodes, qui est la distance euclidienne entre la microélectrode centrale et la trajectoire planifiée. Le positionnement d'une microélectrode était considéré comme aberrant si cette distance était supérieure à 2 mm.

### *Imagerie 3D finale*

Nous avons calculé la précision du positionnement des électrodes définitives. Pour les 4 patients (n°1 à 4) qui ont subi uniquement un contrôle 3D en fin de procédure, la précision était définie comme la distance euclidienne entre une électrode définitive et la trajectoire théorique choisie à l'issue de la cartographie électrophysiologique. Pour les 11 patients (n°5 à 15) qui ont fait l'objet d'une acquisition 3D per-opératoire et postopératoire, la précision était définie comme la distance euclidienne entre l'électrode définitive et la trajectoire choisie à l'issue de la cartographie électrophysiologique et définie par une microélectrode identifiée sur les images 3D per-opératoires. Le positionnement d'une microélectrode était considéré comme aberrant si cette distance était supérieure à 2 mm.

### *Exposition aux rayonnements ionisants*

La DLP (dose length product) en mGy.cm était extraite du rapport de dosimétrie fourni par l'appareil.

## **C. Résultats**

### *Résultats cliniques de la chirurgie*

Trois mois après l'intervention, le score UPDRS III on stimulation off traitement et on

stimulation on traitement étaient respectivement de  $16,7 \pm 7,5$  et  $9,7 \pm 4,3$  (tableau 11). Le SII moyen était de  $52,5 \pm 15\%$  (extrêmes 23 à 84,6%). L'amélioration était supérieure à 35% pour tous les patients sauf un.

Pour les 4 patients (n°1 à 4) qui ont subi uniquement un contrôle 3D en fin de procédure, le SII moyen était de  $46,6 \pm 4,4\%$ . Pour les 11 patients (n°5 à 15) qui ont fait l'objet d'une acquisition 3D per-opératoire et postopératoire, le SII moyen était de  $54,6 \pm 17\%$ . La différence n'était pas significative ( $p > 0,05$ ). Les paramètres de stimulation moyens étaient les suivants: intensité  $2,7 \pm 0,6$  V, fréquence  $131 \pm 17$  Hz, largeur d'impulsion  $80 \pm 14$   $\mu$ s.

*Tableau 11. Evaluation clinique pré- et postopératoire. SII (stimulation-induced improvement) = (off stimulation off treatment – on stimulation off treatment) / off stimulation off treatment x 100. De même, SII (L-dopa-induced improvement) = (off stimulation off treatment – off stimulation on treatment) / off stimulation off treatment x 100.*

Patient n°	âge	Pre-operative UPDRS III score		Post-operative UPDRS III score						
		off cond.	on cond.	off stim /off med	on stim /off med	off stim /on med	on stim /on med	SII (%)	LII (%)	ratio SII/LII
1	68	43	14	32	16	9	7,5	50	71,88	0,7
2	65	39	15	43	25	13	12	41,86	69,77	0,6
3	59	44	14	44,5	22	26,5	15,5	50,56	40,45	1,25
4	58	47,5	16,5	31	17,5	9	6,5	43,55	70,97	0,61
5	64	35	7	39	30	nr	15	23,08	nr	nr
6	36	43	16	44	22,5	17	11	48,86	61,36	0,8
7	56	29	13	40	13	nr	10	67,5	nr	nr
8	67	21	9	24	10	nr	10	58,33	nr	nr
9	47	58	32	58	32	19	19	44,83	67,24	0,67
10	61	28	14	26	14	nr	12	46,15	nr	nr
11	57	44	10	31	7	6	4	77,42	80,65	0,96
12	50	38	17	39	6	5	1	84,62	87,18	0,97
13	35	12	5,5	15,5	7	5	5	54,84	67,74	0,81
14	69	53,5	19,5	42	22	15	13,5	47,62	64,29	0,74
15	68	32	15	42	22	15	13,5	47,62	64,29	0,74
moyennes		37,8	14,5	36,73	17,73	12,68	10,37	52,46	67,8	0,8

### *Procédure chirurgicale*

Malgré la taille de l'appareil, l'accès au patient était satisfaisant pour le chirurgien, le

neurologue et l'anesthésiste. Pour un patient (n°1), l'équipe a rencontré un problème de panne électrique, due à une charge insuffisante de la batterie du O-arm<sup>®</sup>. L'appareil ne pouvait être rouvert malgré son branchement sur le secteur. La procédure a dû être interrompue après l'implantation de la première électrode, car il n'était plus possible de réaliser de contrôle d'imagerie per-opératoire. Une seconde électrode était implantée selon la procédure habituelle quelques semaines plus tard.

La durée moyenne de la procédure chirurgicale était de 5h46 minutes (extrêmes 5h16 à 6h20) pour les cas de contrôle 3D final exclusif, 6h03minutes (extrêmes 5h à 7h) pour les cas de contrôle 3D per-opératoire et final.

Il n'était pas relevé d'infection du site opératoire. Aucun autre événement indésirable n'était relevé.

### *Qualité des images*

La qualité des images obtenues était satisfaisante pour tous les patients: le crâne et les électrodes étaient facilement identifiés, et les limites du champ correctement positionnées. Le transfert des données à la station de travail était réalisé sans difficulté. La mise en correspondance entre les images du O-arm<sup>®</sup> et l'IRM préopératoire était satisfaisante dans tous les cas. Il n'a pas été nécessaire de recourir à la fusion manuelle (*point merge*).

### *Imagerie 3D per-opératoire (tableau 12)*

11 patients (n°5 à 15) ont bénéficié d'un contrôle 3D à l'issue de l'implantation des microélectrodes du premier côté (côté gauche pour 3 patients, droit pour 8 patients). Pour le patient n°10, une seconde acquisition per-opératoire était réalisée à l'issue de l'implantation des microélectrodes du second côté, car les clichés 2D faisaient suspecter une trajectoire aberrante. Le nombre total d'acquisitions 3D per-opératoires était donc de 12 pour 11 patients. La précision moyenne de positionnement des microélectrodes (distance euclidienne entre la microélectrode centrale et la trajectoire planifiée) était de  $1,59 \pm 1,1$  mm. Le positionnement des microélectrodes était considéré comme aberrant dans 2 cas: patient n°5 (précision = 4,3 mm) et le second côté du patient n°10 (précision = 3,5 mm). Dans ces 2 cas, nous avons finalement décidé d'implanter l'électrode définitive en suivant la trajectoire de l'une des microélectrodes (bien leur positionnement soit aberrant), pour deux raisons: (1) nous obtenions à l'enregistrement une activité typique du noyau subthalamique, et (2) la macro-stimulation produisait une amélioration significative des symptômes. Il paraissait donc légitime de ne pas procéder à un nouveau positionnement des microélectrodes.

### *Contrôle 3D final (tableaux 12 et 13)*

Pour les premiers patients, l'acquisition 3D était réalisée immédiatement après la fermeture cutanée, mais nous avons rapidement décidé de la réaliser plutôt après la fixation des électrodes définitives mais avant la fermeture cutanée. De cette façon, l'imagerie reste strictement per-opératoire, et une éventuelle anomalie de positionnement peut être détectée avant la fin de la procédure. Les 15 patients considérés ont bénéficié de cette acquisition 3D finale. Pour les 11 patients qui avaient subi au préalable une acquisition 3D per-opératoire, la précision de positionnement des électrodes était de  $1,05 \pm 0,54$  mm (extrêmes 0 à 1,8 mm). Pour les 4 autres patients, la précision moyenne était de  $1,46 \pm 0,56$  mm. La différence entre les deux groupes n'était pas significative.

*Tableau 12. Précision du positionnement des microélectrodes (colonnes 2 et 3) et des électrodes définitives (colonnes 4 et 5). Le positionnement était considéré comme aberrant lorsque la précision mesurée était supérieure à 2 mm (caractères gras).*

Patient n°	acquisition 3D initiale		acquisition 3D finale	
	précision du positionnement des microélectrodes		précision de positionnement des électrodes définitives	
	Côté droit (mm)	Côté gauche (mm)	Côté droit (mm)	Côté gauche (mm)
5	<b>4,3</b>	-	1,8	1,1
6	0,7	-	0,2	0
7	1,6	-	0,8	1,4
8	-	1,2	0	0,4
9	0,5	-	1,5	1,6
10	1,3	<b>3,5</b>	1,6	1,5
11	0,8	-	0,9	1,3
12	0,8	-	1,5	0,6
13	-	1	0,8	1,1
14	-	1,8	0,9	1
15	1,7	-	1,7	1,3

*Tableau 13. Précision du positionnement des électrodes définitives pour les patients explorés uniquement par contrôle 3D final. Dans le cas du patient n°1, une panne électrique était à l'origine de l'interruption de la procédure chirurgicale, et la seconde électrode n'a pu être implantée. Le positionnement était considéré comme aberrant*

*lorsque la précision mesurée était supérieure à 2 mm (caractères gras).*

Patient	Précision de positionnement des électrodes (mm)	
	Côté droit	Côté gauche
1	<b>2.5</b>	-
2	1.4	0.4
3	1.1	2.1
4	1.5	1.2

#### *Exposition aux radiations*

La DLP moyenne par acquisition 3D était de 450 mGy.cm (extrêmes 198,55 à 1077,14).

## **D. Discussion**

A Bordeaux, le O-arm<sup>®</sup> est utilisé en pratique quotidienne en DBS depuis 2009. La procédure a évolué d'un usage conventionnel en fin de procédure après la fixation des électrodes, vers un usage per-opératoire c'est-à-dire pendant la phase de cartographie électrophysiologique. Le nombre de patient opérés est trop faible pour mettre en évidence une quelconque amélioration des résultats cliniques. Ce n'était d'ailleurs pas notre objet: il s'agissait ici de montrer simplement que l'utilisation per-opératoire du O-arm<sup>®</sup> (1) est faisable en terme de technique opératoire et de durée de procédure, (2) ne représente pas une sur-irradiation importante, et (3) peut permettre de détecter précocement une éventuelle erreur de trajectoire.

#### *Exposition aux radiations*

L'European Diagnostic Reference Level (DRL) pour un scanner cérébral est de 1050 mGy.cm, ce qui signifie que 75% des examens sont réalisés avec une dose inférieure ou égale à ce chiffre. Dans notre série, la DLP moyenne (450 mGy.cm) est approximativement égale à la moitié de la DRL pour un scanner cérébral. La *Effective Radiation Dose* (ERD) peut en être déduite en multipliant la DLP par un facteur de 0,0023 (Jessen et al., 2000). La ERD moyenne serait alors de 0,94 mSv (extrêmes 0,42 à 2,26). Nos observations sont concordantes avec celles de Zhang et al. (Zhang et al. 2009), qui observent que l'imagerie O-arm<sup>®</sup> 3D délivre une dose de l'ordre de 50% de la dose délivrée en routine par un scanner 64 barrettes. Néanmoins, la DLP paraît très variable entre des procédures successives, et les utilisateurs doivent donc être attentifs au



paramétrage afin de minimiser l'exposition aux radiations ionisantes.

### *Imagerie 3D en DBS pour le contrôle de positionnement des électrodes*

Dans un article précédent, nous avons rapporté notre expérience préliminaire avec l'utilisation du O-arm® en DBS chez 2 patients (Caire et al., 2010). Dans ces 2 cas, nous avons réalisé l'acquisition O-arm® en fin de procédure, après la fixation des 2 électrodes et la fermeture cutanée. Une autre équipe (Shahlaie et al., 2010) a rapporté les résultats d'une série plus importante de 15 patients. Dans ce cas, le 3D était réalisé après l'implantation des électrodes, mais avant leur fixation au crâne. Dans les deux études, les auteurs rapportaient une bonne qualité des images obtenues. Les mesures de position des électrodes réalisées à partir des images de O-arm® étaient comparées aux mesures réalisées respectivement à partir de scanners et d'IRM postopératoires, et il n'était pas retrouvé de différence significative. Les deux articles concluaient que les images O-arm® 3D sont une alternative au scanner postopératoire. A notre connaissance, il n'a pas été rapporté d'autre expérience dans l'utilisation du O-arm® au cours de procédures stéréotaxiques. Néanmoins, Patil et al. (Patil et al., 2011) ont décrit récemment une procédure reposant sur l'utilisation d'un scanner per-opératoire (Siemens Emotion duo). Les images per-opératoires post-implantation des électrodes étaient mises en correspondance avec des images IRM 3T préopératoires avant la fin de la procédure. Cette technique était utilisée pour 8 patients (6 cas de maladie de Parkinson implantés dans le NST, 2 cas de tremblement essentiel implantés dans le Vim). Une erreur dans les coordonnées CACP de l'extrémité de l'électrode était détectée chez 2 patients. Le positionnement était alors corrigé, puis contrôlé par une nouvelle acquisition 3D. Une telle utilisation d'images scanner (ou de type scanner) avant la fermeture cutanée permet au chirurgien de corriger ses trajectoires si une erreur est mise en évidence dans la position des électrodes définitives. Dans notre série de 4 patients (N° 1 à 4), la précision de positionnement des électrodes définitives pouvait ainsi être évaluée à 1,63 mm pour le côté droit, et 1,23 mm pour le côté gauche. Une trajectoire aberrante était détectée chez un patient (patient n°1, précision = 2,5 mm), mais la procédure a dû être interrompue comme expliqué plus haut, et l'électrode n'a pas été réimplantée. L'intérêt du O-arm® par rapport à un scanner conventionnel dans cette utilisation est d'être nettement moins irradiant.

Une seule étude rapporte une utilisation du O-arm® et per-opératoire (Smith et al., 2011), dans le cadre de procédure de DBS sans cadre. Des acquisitions 3D étaient réalisées « after each MER pass » ainsi qu'après l'implantation des électrodes définitives. Le

nombre total de 3D patient était de 4,3 (extrêmes 2 à 9), soit 1 à 5 acquisitions 3D par côté. La distance euclidienne moyenne entre l'électrode et la cible était de  $2,62 \pm 1,5$  mm (extrêmes 0,95 à 5,24 mm). Cette valeur élevée est peut être explicable par la nature de la procédure sans cadre (Nexframe, Medtronic), intrinsèquement moins précise que la procédure conventionnelle. Les acquisitions 3D per-opératoires sont un moyen de vérifier la précision géométrique de la combinaison du cadre de stéréotaxie avec le micro-descendeur, avant l'implantation de l'électrode définitive. Dans notre expérience, cela nous permet d'évaluer la précision de la procédure, et de détecter très précocement une éventuelle trajectoire aberrante. La précision de positionnement des électrodes définitives dans notre série était d'ailleurs légèrement meilleure dans le groupe des patients explorés par 3D per-opératoire que dans le groupe des patients contrôlés uniquement en fin de procédure (1,05 contre 1,46 mm respectivement). Le résultat clinique était également légèrement meilleur (SII=54,6% contre 46,5%). Ces deux différences n'étaient toutefois pas significatives, étant donnée la faible taille de notre échantillon.

Par ailleurs, lorsqu'une trajectoire aberrante est détectée, nous pouvons fusionner l'imagerie 3D avec l'IRM préopératoire, afin de déterminer la position anatomique des électrodes. Les résultats de l'exploration électrophysiologique sont dès lors beaucoup plus faciles à interpréter. Dans notre série, nous avons identifié deux cas de positionnement aberrant des microélectrodes. Dans les deux cas, les images 3D ont été fusionnées avec l'IRM préopératoire, et nous avons réalisé la cartographie électrophysiologique. Nous avons décidé de suivre la trajectoire qui donnait les meilleurs résultats en termes d'enregistrement et de macro-stimulation. Néanmoins, les résultats cliniques chez le premier de ces deux patients sont médiocres, avec un SII de 23%.

Après l'insertion des microélectrodes et la cartographie électrophysiologique, une nouvelle cible peut être définie pour l'implantation de l'électrode définitive. Dans notre série, 12 acquisitions 3D per-opératoires ont été réalisées chez 11 patients. Dans deux cas (n°5 et 10), nous avons mis en évidence une implantation aberrante qui a pu être corrigée à partir des données du mapping électrophysiologique. Dans les 10 autres cas, le positionnement des microélectrodes était satisfaisant: dans 5 cas, la cible était confirmée par l'électrophysiologie et nous décidions d'implanter l'électrode définitive en suivant la trajectoire centrale; dans les 5 cas restants, nous avons choisi une autre trajectoire (antérieure 1/5, latérale 1/5, médiale 2/5, postérieure 1/5).

#### *Limites de l'imagerie 3D par O-arm®.*

Les principales limites sont connues (Caire et al., 2010 ; Shahlaie et al., 2010):

- le FOV est trop étroit pour inclure les fiduciaires du cadre de Leksell;
- la visualisation des tissus mous est impossible. Les images du O-arm® ne peuvent donc être utilisées qu'après fusion avec un scanner ou une IRM préopératoire;
- le temps opératoire est un peu augmenté par l'utilisation, car:
  - l'installation de l'appareil et la mémorisation des positions prend environ 10 minutes;
  - chaque 3D doit être reconstruit, puis envoyé vers la station de travail et enfin mis en correspondance avec l'IRM préopératoire, ce qui prend également 15 minutes environ.

### *Association du O-arm® au robot chirurgical Neuromate®.*

Nous avons pu montrer ici la faisabilité de la combinaison de ces deux appareils, l'un permettant d'optimiser la trajectoire chirurgicale, l'autre permettant d'optimiser le contrôle radiologique de cette trajectoire. On pourrait d'ailleurs imaginer le développement industriel de systèmes intégrés combinant, dans une procédure semi-automatisée, micro-descendeur, électrophysiologie et scanner.

L'utilisation concomitante du O-arm® et du robot Neuromate® impose toutefois quelques précautions. En cas de panne électrique ou mécanique du O-arm®, en particulier, si l'appareil ne peut plus être ouvert le bras robotisé empêche son retrait par la tête du patient. L'installation d'un amplificateur de brillance n'est alors plus possible, et l'intervention doit se poursuivre sans imagerie de contrôle ou être interrompue.

Dans notre expérience, en revanche, l'accès au patient reste très suffisant. La position des différents équipements dans la salle d'opération doit être organisée avec soin avant l'intervention.

## **E. Conclusion**

Les images 3D per-opératoires du O-arm® permettent une évaluation simple et précise de la localisation des électrodes pendant la chirurgie. La mise en correspondance avec l'IRM préopératoire est nécessaire, afin de bien comprendre les trajectoires réalisées. Une acquisition 3D peut être réalisée en fin de procédure, avant la fermeture cutanée, mais aussi pendant l'intervention après l'implantation des microélectrodes et avant la cartographie électrophysiologique. Cela permet au chirurgien de détecter précocement toute anomalie de trajectoire. L'analyse de l'électrophysiologie repose alors sur la position géométrique et anatomique réelle des microélectrodes. Le scan 3D final est alors utilisé

comme un simple moyen de vérifier le positionnement des électrodes définitives.

Le contrôle 3D per-opératoire pourrait ainsi prendre place dans le contrôle de qualité d'une procédure stéréotaxique standardisée (Kramer et al., 2010; Kramer et al., 2012; Connolly et al., 2009).

## II. REIMPLANTATION D'ELECTRODES DE DBS EN UTILISANT L'ELECTRODE EN PLACE COMME REPERE DE VISEE.

### RESUME

Le positionnement aberrant d'électrodes est une des explications possibles de l'échec de la DBS. Néanmoins, l'efficacité et les modalités du repositionnement d'électrodes sont peu documentées. Notre but était de décrire ici une méthode originale de réimplantation, utilisant d'une part un atlas déformable pour définir la cible, et d'autre part l'électrode en place comme repère de visée per-opératoire, et d'en évaluer l'efficacité.

#### **Matériel et méthode :**

Nous avons revu rétrospectivement les dossiers de patients opérés à Bordeaux entre 2004 et 2010 d'une stimulation cérébrale profonde (du NST pour maladie de Parkinson ou du Vim pour tremblement essentiel). En cas de positionnement aberrant, la cible de repositionnement était calculée par rapport à l'électrode en place en utilisant un atlas déformable. La réimplantation était réalisée sous anesthésie générale, sans électrophysiologie. L'électrode initiale était utilisée comme repère radiologique per-opératoire. Nous avons mesuré la distance euclidienne entre chaque électrode et la cible de réimplantation. Le résultat clinique était évalué en utilisant pour les cas de tremblement essentiel l'échelle TRS, pour les cas de maladie de Parkinson le score UPDRS III, l'échelle CGI et la dose de L-dopa.

#### **Résultats :**

7 patients ont été inclus (maladie de Parkinson : 5, tremblement essentiel :2). La distance cible de réimplantation – contact le plus proche était respectivement de  $6,7 \pm 4,8$  mm et  $1,2 \pm 0,4$  mm avant et après réimplantation. Pour les cas de TE, l'amélioration était de 44 et 75%. Pour les cas de maladie de Parkinson, la réimplantation permettait une amélioration significative chez 4 patients sur 5.

#### **Conclusion :**

Cette méthode de réimplantation permet d'obtenir une amélioration clinique chez des patients sélectionnés. Il semble que les résultats de la réimplantation d'électrodes soient meilleurs d'une part pour les patients atteints de tremblement essentiel, d'autre part pour les patients présentant un résultat clinique asymétrique de la primo-implantation.

## A. Introduction.

La stimulation cérébrale profonde est un traitement reconnu de la maladie de Parkinson (MP) et du Tremblement Essentiel (TE), dont l'efficacité globale n'est plus à démontrer (Limousin et al., 1999; Kleiner-Fisman et al., 2006). Néanmoins, les résultats cliniques de la chirurgie sont décevants pour certains patients. Les articles consacrés à ce sujet sont peu nombreux (Okun et al., 2005; Anheim et al., 2008; Ellis et al., 2008; Richardson et al., 2009), mais certaines causes d'échec de la stimulation cérébrale profonde sont bien identifiées: défaut de sélection des patients quant aux critères cliniques (amélioration sous dopamine, sévérité des symptômes axiaux, troubles cognitifs) ou radiologiques (degré d'atrophie corticale et sous-corticale); difficultés d'adaptation du traitement médicamenteux en post-opératoire; erreurs de positionnement des électrodes (trajectoire aberrante ou erreur de cible); enfin, proche de cette dernière cause, la migration secondaire d'électrodes. Dans une série de 41 patients adressés pour échec de la SCP, Okun et coll. ont identifié 19 cas d'électrodes mal positionnées (Okun et al., 2005). Cette dernière cause d'échec de la SCP est importante à identifier car elle peut être corrigée.

Toutefois, l'analyse de la littérature (McClelland et al., 2005; Tsai et al., 2007; Winckler et al., 2005; Ellis et al., 2008; Anheim et al., 2008; Richardson et al., 2009) montre que la question de l'efficacité du repositionnement d'électrodes a été peu étudiée. A l'heure actuelle, il n'existe pas de consensus quant à la quantification et à l'interprétation d'un positionnement aberrant d'électrode, et les résultats cliniques après repositionnement ne sont pas clairement détaillés.

Dans ce travail rétrospectif, nous exposons les résultats cliniques obtenus après repositionnement d'électrodes chez 7 patients (5 cas de maladie de Parkinson, 2 cas de Tremblement Essentiel). La procédure décrite repose sur deux éléments principaux: (1) la position des électrodes est analysée en utilisant un atlas déformable (Yelnik et al., 2007; Bardinet et al., 2009); (2) pendant la procédure chirurgicale, l'électrode en place est utilisée comme point de repère radiologique pour positionner la nouvelle électrode à une distance prédéfinie. Notre but était de déterminer si la réimplantation d'électrodes peut améliorer l'état clinique de patients présentant un mauvais résultat clinique de la SCP, et un positionnement aberrant d'électrode documenté.

## **B. Matériel And Méthode**

### **Patients.**

Entre 2007 et 2010, 73 patients ont subi à Bordeaux une procédure de stimulation cérébrale profonde du Vim pour Tremblement Essentiel ou du NST pour maladie de Parkinson. Parmi eux, nous avons identifié 7 patients (Tremblement Essentiel: 2; maladie de Parkinson: 5). qui ont subi une réimplantation d'électrode(s) pour défaut d'efficacité de la chirurgie.

Les patients atteints de maladie de Parkinson correspondaient aux critères internationaux (Lang et al., 2006). Les patients atteints de Tremblement Essentiel présentaient un tremblement de posture des membres supérieurs invalidant. Tous les patients inclus avaient présenté une amélioration modeste après la chirurgie ou une dégradation secondaire après une période initiale d'amélioration significative.

Pour les patients atteints de MP, les critères d'échec de la chirurgie étaient: (1) amélioration clinique liée à la stimulation <50% de l'amélioration observée après une prise de L-dopa ou apparition d'effets secondaires liés à la stimulation; (2) diminution de la dose médicamenteuse exprimée en dose équivalent de L-dopa (LEDD) <50%. Pour les patients atteints de TE, l'amélioration à la mise en route de la stimulation devait être <50%.

### **Chirurgie initiale.**

La procédure initiale avait été réalisée sous anesthésie locale, selon l'habitude. Le cadre de Leksell modèle G était positionné sur le crâne du patient en suivant la ligne orbito-méatale. L'acquisition IRM était ensuite réalisée sur une machine 1,5 T (Philips Achieva). Il s'agissait d'un T1 3D avec injection de gadolinium et d'un T2 TSE coronal. Les images étaient transférées vers la station de travail, et les trajectoires étaient planifiées en utilisant un logiciel dédié (VoXimTM, IVS Software Engineering). La visée subthalamique reposait sur le calcul d'une cible statistique utilisant des repères profonds (Breit et al., 2006; Andrade-Souza et al., 2005) corrigé par la visualisation directe du noyau subthalamique sur les images coronales pondérées en T2. La visée du Vim reposait sur une cible statistique conventionnelle (Krauss et al., 2001; Benabid et al., 2002). le patient était alors conduit en salle d'opération. Les microélectrodes étaient mises en place à l'aide d'un robot (NeuroMate®, Renishaw), et leur implantation était contrôlée par des clichés de fluoroscopie de face et latéraux. La cartographie électrophysiologique sur 5 trajectoires (Leadpoint®, Medtronic) était suivie d'une phase de stimulation avec évaluation de

l'efficacité clinique et des effets secondaires.

### **Confirmation et analyse du positionnement aberrant d'électrode(s).**

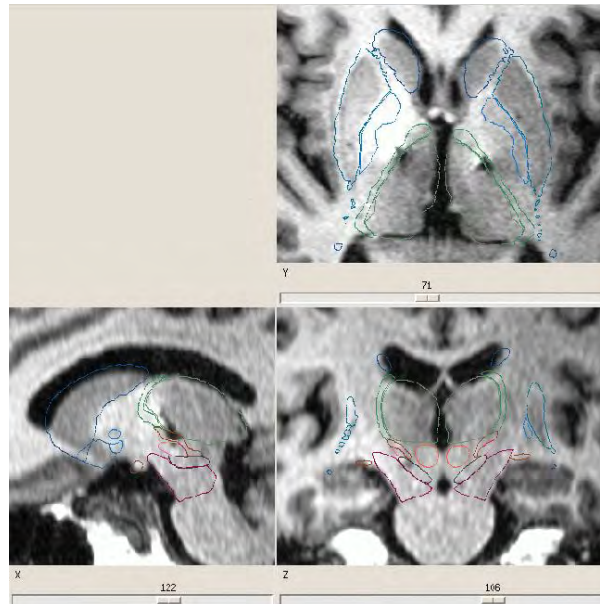
#### **(1) Identification des contacts des électrodes.**

Après de diagnostic d'échec de la stimulation cérébrale profonde, une nouvelles IRM était acquise sur la même machine. Nous avons utilisé pour cela une séquence dédiée, développée selon les recommandations de l'industriel: (1) IRM fonctionnant à 1,5 Tesla; (2) antenne tête émettrice-réceptrice; et (3) SAR<0,1 W/kg. Le calcul de position des contacts dans l'espace stéréotaxique reposait sur l'analyse de l'artéfact de l'électrode: le contact distal et l'artéfact correspondant ont le même centre, comme l'ont démontré Pollo et coll. (Pollo et al., 2004), et la position des contacts suivants peut être facilement extrapolée, la distance entre les centres de deux contacts adjacents étant connue.

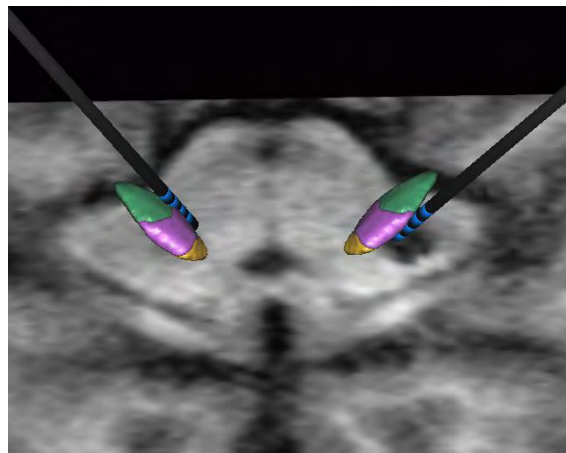
#### **(2) Localisation anatomique des contacts.**

Nous souhaitions utiliser une méthode qui fournisse des données anatomiques, et non un simple positionnement géométrique dans l'espace stéréotaxique. Nous avons pour cela utilisé un atlas des noyaux gris centraux adaptable à l'anatomie de chaque patient, développé par l'équipe de J Yelnik (Yelnik et al., 2007; Bardinet et al., 2009). Cet atlas repose sur une combinaison de données histologiques (Nissl, calbindine, cryosection) et IRM (T1 et T2) d'un spécimen anatomique. Cet atlas permet de visualiser les contours anatomiques des structures cérébrales profondes en surimpression sur l'IRM du patient dans les trois plans de l'espace (figure 28), puis de réaliser une reconstruction tridimensionnelle (figures 29 et 30). On peut ainsi comprendre aisément la position relative de chaque plot de l'électrode, de la cible (NST ou Vim) et des structures connexes.

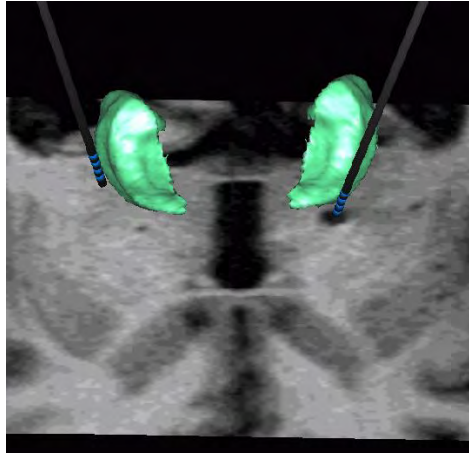




*Figure 28 Reconstruction tridimensionnelle d'une IRM préopératoire et représentation en surimposition des contours de l'atlas adaptés au patient. Les reconstructions axiale, coronal et sagittale sont affichées simultanément. L'inspection visuelle révèle une bonne congruence entre les contours déterminés par l'atlas et l'anatomie IRM.*



*Figure 29. Reconstruction 3D des noyaux subthalamiques et des électrodes en place. Les trois secteurs fonctionnels supposés (limbique, associatif et moteur) sont représentés par des couleurs différentes.*



*Figure 30. Reconstruction 3D des noyaux ventrointermédiaires (Vim) des thalamus droit et gauche et des électrodes en place.*

### **Décision de réimplantation d'électrode.**

Le chirurgien a revu la totalité de l'imagerie et a confirmé de positionnement aberrant en croisant les données de l'atlas 3D, le repérage de points de repère profonds, et les coordonnées x, y et z des contacts. Ces résultats ont été confrontés aux données cliniques relevées. La décision finale de réimplantation était prise en réunion de concertation pluridisciplinaire.

### **Identification de la cible de réimplantation (CR).**

La cible subthalamique était le territoire sensori-moteur supposé du NST, tel que défini par l'atlas de Yelnik et coll. Celui-ci offre une approximation des trois territoires fonctionnels du NST (sensori-moteur, limbique et associatif) déterminée par analogie avec des observations réalisées chez le singe par traçage axonal (Karachi et al., 2005). La position relative des aires fonctionnelles dans le NST est illustrée par la figure 33.

La cible de réimplantation pour le tremblement essentiel était le noyau ventrointermédiaire du thalamus (Vim). Cette cible était également identifiée sur l'atlas.

Pendant la procédure chirurgicale, l'électrode déjà en place était utilisée comme point de repère profond, afin de placer la nouvelle électrode à une distance déterminée de ce point de repère. La cible de réimplantation était définie comme x mm latérale ou médiale (axe des x), y mm antérieure ou postérieure (axe des y), z mm supérieure ou inférieure (axe des z) par rapport au centre du contact distal de l'électrode déjà en place. Tous les calculs étaient réalisés dans l'espace stéréotaxique CACP conventionnel.

## **Technique chirurgicale.**

La procédure était réalisée sous anesthésie générale. Un cadre de stéréotaxie (Leksell modèle G, Elekta) était fixé à la tête du patient. L'acquisition IRM était réalisée selon la procédure décrite plus haut. Les images IRM étaient transférées vers la station de travail (Voxim® software, IVS Technology, Chemnitz, Allemagne). L'espace stéréotaxique CACP était construit selon la méthode habituelle (reconnaissance des points CA, CP et de l'espace inter-hémisphérique). La position de la cible de réimplantation était alors déterminée selon les indications de l'atlas déformable : x mm latérale ou médiale (axe des x), y mm antérieure ou postérieure (axe des y), z mm supérieure ou inférieure (axe des z) par rapport au centre du contact distal de l'électrode déjà en place. Les coordonnées polaires de la cible étaient ensuite calculées par le logiciel de planning. La trajectoire était optimisée pour éviter les ventricules latéraux et l'électrode en place. Le cadre de stéréotaxie était fixé au robot (Renishaw, UK). Un trou de mèche de 2 mm était réalisé au point d'entrée de la trajectoire. L'électrode (Medtronic modèle 3389) était introduite à l'aide d'une canule dédiée. Il n'était pas réalisé de cartographie électrophysiologique. Pour le contrôle radiologique per-opératoire, nous utilisions une fluoroscopie par C-arm frontale et latérale jusqu'en 2008, puis le système O-arm® (Medtronic).

## **Méthode de calcul de la position finale de l'électrode.**

Les patients ont subi un examen IRM après réimplantation de l'électrode. Le protocole IRM était le même que précédemment. Nous avons identifié les artéfacts des électrodes et nous avons noté les coordonnées stéréotaxiques du centre de chaque contact:  $x_f$ ,  $y_f$  et  $z_f$ . Nous avons ensuite calculé la distance euclidienne entre le centre de chaque contact et la cible de réimplantation ( $x_t$ ,  $y_t$ ,  $z_t$ ):

$$\sqrt{[(x_f - x_t)^2 + (y_f - y_t)^2 + (z_f - z_t)^2]}.$$

Nous nous sommes concentrés sur: (1) la distance entre la cible et le contact distal; (2) la distance entre la cible et le contact le plus proche. Les mêmes calculs étaient réalisés pour l'électrode déjà en place: (1) distance entre la cible et le contact distal; (2) distance entre la cible et le contact le plus proche.

## **Evaluation clinique.**

L'évaluation clinique était réalisée à six mois après réimplantation. Pour les patients parkinsoniens, les paramètres suivants étaient retenus: (1) score UPDRS moteur (partie III) off traitement, sans et avec stimulation; (2) % d'amélioration induit par la stimulation

(100 x (off stimulation – on stimulation)/off stimulation); (3) traitement exprimé en dose équivalente de L-dopa LEDD (Tomlinson et al., 2010) avant et six mois après réimplantation. L'amélioration globale était par ailleurs évaluée en utilisant la Clinical Global Impression (CGI) Scale (1, *very much improved*; 2, *much improved*; 3, *minimally improved*; 4, *no change*; 5, *minimally worse*; 6, *much worse*; 7, *very much worse*). Pour les patients souffrant de tremblement essentiel, l'évaluation avant et après réimplantation reposait sur les scores obtenus sur la Tremor Rating Scale.

## C. Résultats

Onze électrodes ont été réimplantées au total chez 7 patients (5 maladies de Parkinson, 2 tremblements essentiels). Les caractéristiques épidémiologiques sont résumées dans les tableaux 1 et 2.

### Procédure chirurgicale et position final des électrodes.

La réimplantation était bilatérale pour 4 patients (patients n°1, 3, 4 et 7) qui présentaient globalement un échec de la stimulation, et unilatérale pour 3 patients (patients n° 2, 5 et 6) qui présentaient une efficacité asymétrique de la stimulation. Avant réimplantation, la distance moyenne entre la cible et le contact le plus proche était de  $6,7 \pm 4,8$  mm (extrêmes 2,5-18,4 mm). L'électrode initiale a dû être retirée dans un cas, car la nouvelle trajectoire croisait cette électrode, et il existait donc un risque de déviation. Il n'était pas relevé de complication per- ou post-opératoire. Tous les patients ont subi une IRM post-opératoire. Après réimplantation, la distance moyenne entre la cible et le contact le plus proche de l'électrode réimplantée était de  $1,2 \pm 0,45$  mm (extrêmes 0,27-1,74 mm). L'erreur (distance électrode-cible de réimplantation) était de  $0,68 \pm 0,5$  mm dans l'axe médio-latéral;  $0,71 \pm 0,45$  mm dans l'axe antéro-postérieur, et  $0,53 \pm 0,28$  mm dans l'axe inféro-supérieur. Dans tous les cas, l'électrode réimplantée était plus proche de la cible que l'électrode initiale. Les mesures pré- et postopératoires sont détaillées dans le tableau 14.

*Tableau 14. Mesures de la distance euclidienne entre la cible et le centre du contact le plus proche, avant et après réimplantation.*

		Distance de la cible au contact le plus proche (mm)	
Patient n°	side	Initial	Après réimplantation
<i>Maladie de Parkinson</i>			
1	droit	2,8	1,1
	gauche	2,5	1,5
2	gauche	7,7	1
3	droit	4,4	1,7
	gauche	4,3	1,7
4	droit	9,8	0,3
	gauche	9,6	0,7
5	gauche	2,9	1,2
<i>Tremblement essentiel</i>			
6	gauche	8	1,2
7	droit	18,4	1,7
	gauche	3,2	1,5

### **Patients atteints de maladie de Parkinson (tableau 15).**

Certaines données (score CGI, certaines cotations UPDRS) ont dû être extrapolées des dossiers cliniques des patients, qui n'étaient pas toujours complets.

- Patient n°1. Il s'agissait d'une femme de 65 ans, partiellement améliorée après la chirurgie initiale (24% de diminution du score UPDRS). Il existait notamment un freezing gênant, et le sous-score axial était élevé (6,5). Il n'existait pas d'asymétrie claire entre les deux hémicorps. L'IRM révélait un positionnement incorrect des électrodes, qui étaient réimplantées à droite et à gauche 8 mois après la chirurgie initiale. Le score UPDRS III passait de 22 à 13 en post-opératoire, et la LEDD diminuait de 53%. Les troubles de la marche et le score axial étaient inchangés.
- Patient n°2. Il s'agissait d'un homme de 68 ans, bien amélioré par la chirurgie initiale (score UPDRS III à 10, six mois après la chirurgie), qui a présenté secondairement une dégradation clinique asymétrique, intéressant surtout son hémicorps gauche, probablement par migration de l'électrode controlatérale (score UPDRS on stimulation/off medication= 23). L'IRM révélait une distance de 7,8 mm entre l'électrode droite et la cible. La réimplantation de l'électrode a conduit à une amélioration clinique nette (UPDRS III à 14,5), bien que la diminution de LEDD soit restée modérée. Le patient était très satisfait (CGI à 2), et a pu reprendre la voile.
- Patient n°3. Il s'agissait d'une femme de 50 ans, qui a présenté quelques mois

après la chirurgie initiale une dégradation progressive de ses symptômes sans migration évidente des électrodes. Les deux électrodes étaient réimplantées à 13 mois. Malgré la réduction de la distance à la cible, score UPDRS, CGI et LEDD confirmaient l'absence d'amélioration.

- Patient n°4. Il s'agissait d'une femme de 48 ans. L'amélioration initiale était décevante, avec la persistance d'une akinésie et de tremblements marqués du côté droit en particulier. La distance de l'électrode à la cible était de près de 10 mm à droite et à gauche. Les deux électrodes étaient réimplantées. L'évolution post-opératoire était très satisfaisante, le score UPDRS III passant de 22 à 10 et la LEDD diminuant de 44%. Le CGI était coté à 1.
- Patient n°5. Il s'agissait d'une femme de 63 ans, peu améliorée par la chirurgie initiale, avec un tremblement et une akinésie persistant à droite. Le sous-score UPDRS III relatif au côté droit était amélioré par la réimplantation de l'électrode gauche (de 17,5 à 8), mais cette évolution était en partie masquée par une dégradation transitoire du score controlatéral (de 4 à 9,5). Le score UPDRS III global passait de 37 à 28. La patiente était considérée comme bien améliorée (CGI=2).

*Table 15. Données cliniques pour les patients atteints de maladie de Parkinson. L'évolution clinique Ets illustrée par (1) le score UPDRS III, (2) le « Stimulation-induced improvement » calculé comme suit:  $SII = 100 \times (\text{off stimulation} - \text{on stimulation}) / \text{off stimulation}$ , (3) la dose médicamenteuse exprimée en équivalent de L-dopa LEDD (Tomlinson et al. 2010), et (4) le score CGI (Clinical Global Impression scale).*

patient	Age	Délai de réimplantation (mois)	UPDRS III off medication / on stimulation		Stimulation-induced improvement		LEDD (mg)		CGI scale
			Avant	Après	Avant	Après	Avant	Après	
1	65	8	22	13	24%	55%	1756	835	2
2	68	29	23	14.5	0%	37%	555	660	2
3	50	13	16.5	20.5	37%	28%	1057	1480	4
4	48	56	22	10	50%	77%	891	587.5	1
5	63	15	37	28.5	2%	25%	950	560	2

### **Patients atteints de tremblement essentiel (tableau 16).**

- Patient n°6. Il s'agissait d'une femme de 25 ans. Après la chirurgie initiale, la stimulation sur l'électrode gauche était à l'origine d'effets secondaires à bas voltage

(contracture de la bouche). Le tremblement persistait au niveau du membre supérieur droit. La distance entre l'électrode et la cible était de 8 mm. Cette électrode était réimplantée 12 mois après la chirurgie. Le score TRS était amélioré de 75% en post-opératoire.

- Patient n°7. Il s'agissait d'une femme de 68 ans, non améliorée du côté gauche et peu à droite. Il n'y avait pas d'effet secondaire significatif. La distance entre l'électrode et la cible était de 18,4 mm à droite, 3,2 mm à gauche. Après réimplantation des deux électrodes, le score TRS diminuait de 44% et l'état clinique était considéré comme nettement amélioré (CGI=2).

*Tableau 16. Données cliniques pour les patients atteints de tremblement essentiel. L'amélioration du TRS après réimplantation était calculé comme suit: TRS improvement rate = 100 x (initial TRS – final TRS) / initial TRS.*

Patients n°	Age	Délai de réimplantation (mois)	TRS score		Amélioration du TRS (%) après réimplantation	CGI scale
			Avant réimplantation	Après réimplantation		
6	25	12	24	6	75%	1
7	68	21	31	17.5	44%	2

## D. Discussion

Nous décrivons ici une technique innovante de réimplantation d'électrodes de DBS, qui paraît techniquement satisfaisante. Néanmoins, un patient parmi les sept opérés n'a pas été amélioré par la réintervention.

### Résultats cliniques de la réimplantation d'électrodes.

Dans la littérature, nous n'avons retrouvé que trois cas isolés (McClelland et al., 2005; Tsai et al., 2007; Winckler et al., 2005) et trois séries (Ellis et al., 2008; Anheim et al., 2008; Richardson et al., 2009) portant sur la réimplantation d'électrodes de DBS et son efficacité clinique. La fréquence des malpositions d'électrodes est d'ailleurs difficile à estimer. Tout au plus peut-on relever que, dans une série de 41 patients adressés pour échec de la DBS, Okun et al. (2005) ont identifié 19 cas de malposition d'électrodes, parfois combinés à d'autres problèmes de réglage des paramètres ou d'adaptation du traitement médicamenteux.

Le premier cas rapporté (McClelland et al., 2005) est celui d'un patient souffrant d'une maladie de Parkinson avec tremblement prédominant, qui n'a pas vu d'amélioration du tremblement de son côté gauche après la chirurgie initiale. La réimplantation d'une électrode droite 4 mm plus médiale « resulted in excellent tremor control ». Winkler et al. (2005) ont également rapporté le cas d'un patient réopéré très rapidement après la chirurgie initiale en raison d'effets secondaires moteurs induits par la stimulation. L'imagerie révélait une erreur de cible de 2 mm. L'électrode mal positionnée était réimplantée en utilisant les coordonnées initiales de la cible, avec un bon résultat clinique. Anheim et al. (2008) ont rapporté une série de 7 patients opérés d'une stimulation bilatérale du NST puis réopérés pour défaut d'efficacité, avec une amélioration clinique chez 6 d'entre eux. Le score UPDRS moyen était amélioré de 45%. Dans cette série, la distance entre le contact actif et la cible théorique semble corrélée à l'efficacité de la stimulation (exprimée par le *stimulation-induced improvement rate*). L'évolution clinique est toutefois très peu documentée. Dans une série de 11 patients parkinsoniens réopérés pour résultat insuffisant, Ellis et al. (2008) rapportent une amélioration sur l'échelle CGI cotée à 1 (very much improved) pour 7 patients, 2 (much improved) pour 3 patients et 3 (minimally improved) pour un patient. La cible était le NST dans 10 cas, et le GPi dans un cas. Enfin, dans la série de Richardson et al. (2009), les 8 patients réimplantés étaient significativement améliorés. Néanmoins, cette étude ne comporte aucune évaluation quantitative de l'évolution clinique avant et après réimplantation. Globalement, la lecture de ces travaux ne propose ni élément de compréhension des quelques échecs observés de la réimplantation d'électrodes, ni facteurs pronostiques.

Néanmoins, quelques éléments peuvent être relevés à partir de nos propres observations:

- 1) Nous avons observé une amélioration très significative pour les deux patients atteints de tremblement essentiel (patients 6 et 7), avec une diminution du score TRS de 44 et 75% respectivement, sans effet secondaire. Cela est cohérent avec l'amélioration moyenne de 60% (extrêmes: 32 à 93%) relevée par Ellis et al. (2008).
- 2) Dans le cas de la patiente n°3, la réimplantation était un échec. Cette patiente avait présenté une dégradation secondaire de son état clinique à distance de la chirurgie initiale, non expliquée par une migration d'électrode. Il est probable que l'évolution défavorable peut être expliquée par l'évolution de la maladie.
- 3) Une asymétrie dans l'efficacité de la stimulation due à une asymétrie dans l'implantation des électrodes semble ne pas être une bonne indication de réimplantation, que cette asymétrie soit (patient n°2) ou non (patient n°5) liée à une migration d'une des électrodes. En effet, l'électrode implantée avec un bon résultat contralatéral peut



être utilisée comme référence pour la réimplantation du second côté.  
Ces différents éléments n'apparaissent pas dans la littérature.

### **Procédure chirurgicale: considérations techniques.**

Il n'existe à l'heure actuelle aucune méthode absolue de calcul des cibles sous-thalamique ou Vim. Pour l'intervention initiale de mise en place des électrodes de DBS, la méthode utilisée était pour le Vim un ciblage statistique conventionnel, et pour le NST une méthode statistique reposant sur les constatations d'A Benabid (Benabid et al., 2002) corrigée en latéralité par l'identification directe du NST sur les coupes IRM T2 coronales. Dans tous les cas, une cartographie électrophysiologique (enregistrement et macro-stimulation) était réalisée en per-opératoire. Si nous avons utilisé la même méthode pour calculer les coordonnées de la cible de réimplantation, celle-ci aurait été la même que la cible initiale. Nous aurions donc ignoré les erreurs de ciblage, et nous n'aurions pris en compte que les erreurs per-opératoires de positionnement des électrodes par rapport à la cible. Pour cette raison, nous avons décidé de déterminer les coordonnées de la cible de réimplantation à l'aide de l'atlas déformable de Yelnik et al. (2007). Celui-ci offre en effet une représentation tridimensionnelle de la position des électrodes par rapport aux structures anatomiques voisines, avec une précision supposée de l'ordre de 1 mm (Yelnik et al., 2007 ; Bardin et al., 2009).

La procédure chirurgicale de réimplantation était par ailleurs conduite sous anesthésie générale. En effet, il existe un risque de collision entre la nouvelle électrode et l'électrode déjà en place. Celle-ci, servant de repère pour la visée en per-opératoire, était en effet laissée en place. Par ailleurs, les patients, qui ont déjà subi une intervention longue sous anesthésie locale, préfèrent en général une anesthésie générale.

Afin d'améliorer la précision de la procédure de réimplantation, l'électrode en place a été utilisée comme point de repère profond pour la réimplantation. Nous avons fait l'hypothèse que cela pouvait permettre d'améliorer la précision du geste, dans la mesure où il pourrait être plus simple de contrôler le positionnement de l'électrode par rapport à un point de repère situé à une distance de 5 à 10 mm plutôt que par rapport à un repère externe situé à une distance de l'ordre de 10 cm. Les coordonnées de la cible de réimplantation étaient donc définies par rapport à l'extrémité de l'électrode en place, et les distances en x, y et z étaient contrôlées radiologiquement pendant l'intervention. Pour cela, un contrôle fluoroscopique de face et de profil étaient réalisés de façon itérative.

Richardson et al. ont d'ailleurs décrit récemment une procédure proche, utilisant un contrôle scopique latéral per-opératoire. Pour les derniers patients, nous avons par ailleurs

utilisé le O-arm® (Medtronic), qui permet d'obtenir des images de face et de profil, mais aussi une acquisition tridimensionnelle qui peut être mise en correspondance avec l'IRM préopératoire.

Après réimplantation, la distance moyenne entre la cible et le centre du contact le plus proche était de  $1,24 \pm 0,45$  mm. L'erreur était de  $0,68 \pm 0,5$  mm en x,  $0,71 \pm 0,45$  mm en y, et  $0,53 \pm 0,28$  mm en z. Ces résultats sont cohérents avec les données récentes de la littérature (Schrader et al., 2002; Fiegele et al., 2008).

Au total, la procédure exposée ici comporte la triple originalité (1) d'une méthode de visée originale utilisant un atlas déformable, (2) d'une procédure réalisée sous anesthésie générale sans contrôle électrophysiologique et (3) d'un contrôle d'imagerie per-opératoire utilisant l'électrode en place comme repère de visée. Cette procédure est très différente de la procédure utilisée pour l'implantation initiale, ce qui nous permet de nous affranchir du risque de répéter la même erreur de positionnement de l'électrode.

### **Comment éviter les erreurs de positionnement des électrodes de DBS?**

Certaines d'erreur de positionnement sont bien connues, et parfois impossibles à identifier rétrospectivement, comme:

- le « brain shift » dû à la fuite de LCR (Winkler et al., 2005), probablement très dépendant de la durée de l'intervention et de la position du patient;
- les pannes du matériel d'électrophysiologie;
- la déviation du trajet de l'électrode au contact du trou de trépan ou de la dure-mère, ou à l'occasion d'un trajet pénétrant dans le ventricule latéral (Zrinzo et al., 2009);
- les erreurs de définition de la cible. Cela peut être dû notamment à des mensurations inhabituelles de la tête du patient, ou à une mauvaise qualité des images IRM utilisées pour le repérage;
- les erreurs de montage du matériel, notamment le positionnement du micro-descendeur qui doit être parfait.

Il est donc nécessaire de vérifier attentivement toutes les étapes d'installation du matériel, puis de contrôler la descente des microélectrodes à l'aide d'un appareil de fluoroscopie ou de télé-radiographie. Par ailleurs, on peut supposer qu'une procédure standardisée étape par étape, telle que décrite par Kramer et al. (2012), pourrait réduire significativement le risque d'erreur per-opératoire, notamment pour ce qui est du positionnement des électrodes. De plus, un contrôle post-opératoire précoce par scanner ou IRM mis en correspondance avec l'imagerie préopératoire permet de détecter rapidement des erreurs

significatives.

## **E. Conclusion**

Nous décrivons ici une méthode originale de réimplantation d'électrodes de DBS pour défaut d'efficacité, reposant sur l'utilisation (1) d'une méthode de visée originale utilisant un atlas déformable, (2) d'une procédure réalisée sous anesthésie générale sans contrôle électrophysiologique et (3) d'un contrôle d'imagerie per-opératoire utilisant l'électrode en place comme repère de visée. La précision géométrique obtenue est satisfaisante, avec une distance moyenne entre la cible et le centre du contact le plus proche de  $1,24 \pm 0,45$  mm. Dans notre courte série de 7 patients, les meilleurs résultats étaient observés pour (1) les patients présentant une asymétrie d'efficacité de la stimulation due à une asymétrie dans l'implantation des électrodes ou à une migration et (2) les patients atteints de tremblement essentiel. Une patiente n'était pas améliorée par la réimplantation, bien que celle-ci soit géométriquement correcte.

Il serait intéressant de mener d'autres investigations avec une procédure standardisée de recueil des données cliniques pré- et postopératoires, afin de mieux préciser la place et les conditions d'efficacité de la réimplantation d'électrodes de DBS.

**DEUXIÈME PARTIE :**  
**OPTIMISATION DU REPÉRAGE DE LA CIBLE**  
**SUBTHALAMIQUE**

Dans cette seconde partie, notre but était d'étudier l'apport de nouveaux repères IRM au repérage de la cible subthalamique.

Le premier chapitre (*Le faisceau mamillo-thalamique peut-il être utilisé comme repère du bord antérieur du noyau subthalamique en IRM axiale?*) porte sur l'identification du faisceau mamillo-thalamique en IRM, qui nous paraît pouvoir être utilisé comme repère pour identifier le bord antérieur du noyau subthalamique. Il pourrait être également servir de limite antérieure à l'exploration électrophysiologique.

Dans le deuxième chapitre (*Normalisation tridimensionnelle de l'espace stéréotaxique CACP pour le repérage du centre du noyau subthalamique*), nous nous avons essayé de proposer une normalisation de l'espace stéréotaxique dans les trois plans, afin d'obtenir une position aussi invariante que possible du centre du noyau subthalamique dans un nouvel espace normalisé. Ce travail a été réalisé sur une série de volontaires sains.

Dans le troisième chapitre (*Localisation des électrodes de stimulation cérébrale profonde dans l'espace stéréotaxique pour une série de patients opérés avec un très bon résultat: proposition d'une cible statistique définie à partir de points de repère en IRM*), nous avons poursuivi ce travail en proposant de déterminer la position d'une cible théorique à partir de repères facilement identifiables en IRM et reproductibles. Nous avons travaillé à partir de la position des contacts actifs chez des patients opérés avec un excellent résultat, afin d'éviter toute confusion liée à un positionnement non optimal de l'électrode.

Enfin, nous exposons les résultats obtenus en utilisant cette cible IRM comme cible chirurgicale dans une courte série de 5 patients.

# I. LE FAISCEAU MAMILLO-THALAMIQUE PEUT-IL ETRE UTILISE COMME REPERE DU BORD ANTERIEUR DU NOYAU SUBTHALAMIQUE EN IRM AXIALE?

## RESUME

L'identification directe du noyau subthalamique en IRM n'est pas toujours possible, et l'utilisation de points de repères dans le voisinage, comme le bord antérieur du noyau rouge, peut être une aide précieuse.

### Objectifs :

Notre but était d'explorer la relation existant sur des coupes IRM axiales entre les coordonnées antéro-postérieure (y) du centre du faisceau mamillo-thalamique d'une part, du bord antérieur du noyau subthalamique d'autre part.

### Matériel et méthode :

16 volontaires sains ont subi une IRM encéphalique à 3Tesla. 32 images pondérées en T2 étaient acquises parallèlement au plan CACP. Nous avons sélectionné les coupes situées 4 mm sous CACP, et nous avons noté pour chaque côté les coordonnées du centre du faisceau mamillo-thalamique et du bord antérieur du NST, dans l'axe antéro-postérieur.

### Résultats :

Les coordonnées étaient : pour le NST  $y_{\text{STN}} = 14.7 \pm 1.23$  mm en avant de CP, pour le faisceau mamillo-thalamique  $y_{\text{Tmth}} = 14.3 \pm 1.13$  mm en avant de CP. La différence moyenne ( $y_{\text{NST}} - y_{\text{Tmth}}$ ) était de 0.4 mm (0 to 1 mm). Le coefficient de Pearson était de 0,97 ( $p < 0,01$ ).

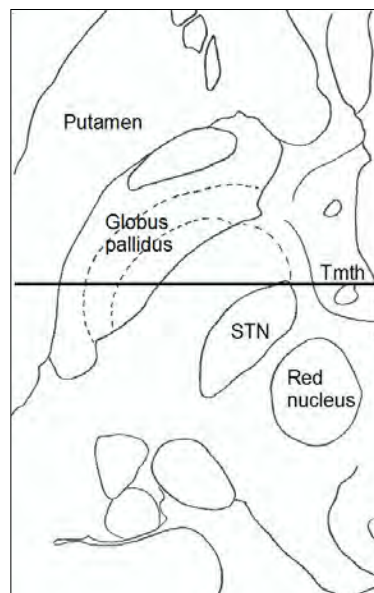
### Conclusion :

Nous avons observé une forte corrélation ( $p < 0,01$ ) entre les coordonnées antéro-postérieure du bord antérieur du NST et du faisceau mamillo-thalamique. Pour tous nos sujets, le bord antérieur du NST était situé entre 0 et 1 mm en avant du faisceau mamillo-thalamique. Le faisceau mamillo-thalamique pourrait donc être un bon point de repère pour le bord antérieur du NST en chirurgie stéréotaxique. Son intérêt dans la DBS pour troubles obsessionnels compulsifs doit également être évalué.

Comme nous l'avons vu, l'IRM peut dans certains cas permettre une visualisation directe du noyau subthalamique. Mais l'identification précise de ses limites n'est pas toujours possible. Il peut être alors intéressant d'utiliser comme points de repères pour identifier le noyau subthalamique des structures anatomiques proches. Bejjani et al. (2000) ont ainsi proposé le bord antérieur du noyau rouge comme indicateur de la coordonnée y (antéro-postérieure) de la cible. Ce point de repère est aujourd'hui très largement utilisé dans le monde. Nous avons fait l'hypothèse que les progrès de ces dernières années en IRM pourraient permettre de mettre en évidence d'autres structures profondes utilisables comme points de repère (externes) pour l'identification du noyau subthalamique. Les candidates devaient (1) être facilement identifiables sur les coupes IRM de routine et (2) avoir des relations proches et aussi invariantes que possibles avec le noyau subthalamique.

Nous avons noté que, sur l'atlas de Schaltenbrand et Bailey (1959) comme en IRM axiale, le faisceau mamillo-thalamique semblait être pour sa part un point de repère intéressant pour le calcul de la coordonnée y (antéro-postérieure) de la partie antérieure du noyau subthalamique. Cette relation est illustrée par la figure 31.

Nous avons donc réalisé une étude sur des données IRM à 3T de 15 sujets sains pour préciser cette relation entre faisceau mamillo-thalamique et bord antérieur du noyau subthalamique en coupes IRM axiales.



*Figure 31. Représentation schématique des contours relevés sur la coupe LXXVII H.v -4,5 mm de l'atlas de Schaltenbrand et Bailey (1959). La droite passant par le faisceau mamillo-thalamique passe également par le bord antérieur du noyau subthalamique.*

## A. Matériel.

### *Patients.*

16 séries d'images IRM de l'encéphale étaient acquises chez 16 volontaires sains (10 hommes, 6 femmes). Age moyen était de 32 ans (23 à 66 ans).

### *Acquisition des images IRM.*

L'acquisition était réalisée sur une machine Achieva 3 Tesla (Philips). Le protocole était optimisé pour permettre la visualisation du noyau subthalamique: séquence pondérée en T2, TSE, TR 3000 ms, TE 80 ms, épaisseur de coupe = 2 mm espace entre les coupes, matrice 256 x 256, 30 coupes centrées sur le noyau gris centraux. Nous utilisons ce protocole en routine au CHU de Limoges pour les procédures de simulation cérébrale profonde. L'acquisition était réalisée dans le plan axial, c'est-à-dire approximativement alignée sur le plan CACP sur le *localizer*, afin de limiter le reformatage ultérieur.

## B. Méthode.

### *Transfert des images IRM et construction du système de coordonnées.*

Les images IRM étaient transférées de la station IRM vers une station de travail équipée du logiciel Framelink v.5 (Medtronic). Les points CA et CP étaient identifiés, puis on construisait le système de coordonnées CACP conventionnel. Les mesures ultérieures étaient réalisées dans le plan axial (plan CACP) après reformatage des images IRM natives. Contraste et luminosité étaient ajustés pour optimiser la visualisation des noyaux gris centraux.

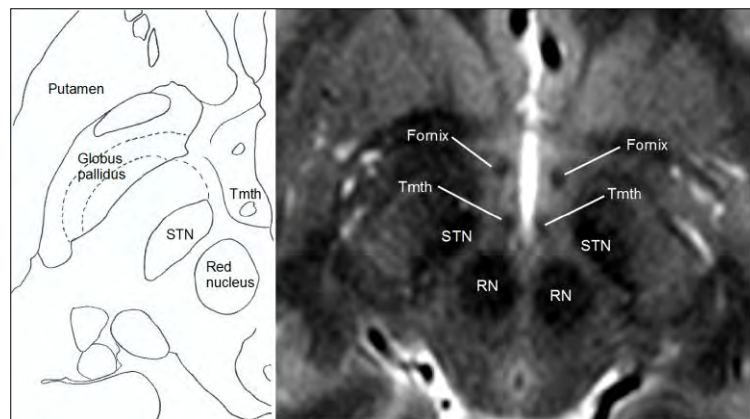
### *Sélection des images.*

Pour chaque sujet, nous avons sélectionné la coupe IRM situés 4 mm sous le plan CACP, car (1) cette coupe est la plus proche de la coupe LXXVII H.v -4,5 mm de l'atlas de Schaltenbrand et Bailey (1959), où la relation entre faisceau mamillo-thalamique et noyau subthalamique est bien visible, et (2) faisceau mamillo-thalamique et noyau subthalamique étaient identifiables sur cette coupe pour tous les sujets explorés. Au-dessous de cette coupe (6 mm sous le plan CACP), noyau subthalamique et substance noire sont difficiles à distinguer. Au-dessus (2 mm sous CACP), la coupe IRM est souvent tangente au pôle supérieur du noyau subthalamique, et le bord antérieur de celui-ci n'est donc pas toujours facile à identifier dans notre expérience.



### *Localisation du noyau subthalamique et du faisceau mamillo-thalamique.*

Nous avons identifié pour chaque patient les noyaux subthalamiques droit et gauche, ainsi que le faisceau mamillo-thalamique. Nous avons noté pour chaque côté les coordonnées cartésiennes du centre du faisceau mamillo-thalamique et du bord antérieur du noyau subthalamique (figure 32). Nous avons également noté la position du bord antérieur du noyau rouge.



*Figure 32. Coupe IRM axiale 4 mm sous le plan bicommissural. Noyau rouge, noyau subthalamique, faisceau mamillo-thalamique et fornix sont identifiés. A gauche: contours relevés sur la coupe LXXVII H.v -4,5 mm de l'atlas de Schaltenbrand et Bailey (1959).*

### *Méthode statistique.*

Nous avons noté les coordonnées du faisceau mamillo-thalamique et du noyau subthalamique dans l'axe antéro-postérieur (axe des y). Nous avons calculé la moyenne, l'écart-type et  $\Delta(y_{Tmth} - y_{NST})$ . Nous avons déterminé le coefficient de corrélation linéaire (Pearson) entre les deux séries de données. Nous avons également calculé la distance entre le bord antérieur du noyau rouge et le bord antérieur du noyau subthalamique.

## **C. Résultats.**

### *Images IRM.*

La qualité des images IRM était satisfaisante pour tous les patients. Le noyau subthalamique et le faisceau mamillo-thalamique étaient facilement identifiables 4 mm sous le plan CACP. La distance CACP moyenne était de  $25,45 \pm 1,34$  mm (extrêmes de 23,76 à 26,92 mm).

### *Recueil des données et analyse statistique.*

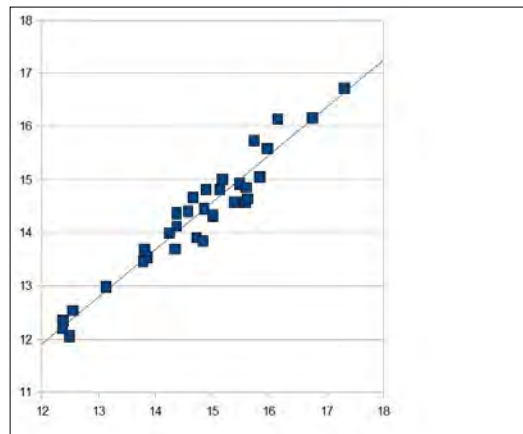
4 mm sous la plan CACP, le centre du faisceau mamillo-thalamique et le bord antérieur du noyau subthalamique étaient localisés comme suit:

$y_{NST} = 14,7 \pm 1,23$  mm, or  $1,97 \pm 1,23$  mm

$y_{Tmth} = 14,3 \pm 1,13$  mm, or  $1,59 \pm 1,13$  mm, l'origine du référentiel étant CP.

L'écart moyen entre les deux valeurs ( $y_{NST} - y_{Tmth}$ ) était de  $0,4 \pm 0,32$  mm (extrêmes 0 à 1 mm). Le coefficient de corrélation de Pearson était de 0,97, indiquant une forte corrélation entre les deux séries de données ( $p < 0,01$ ). La figure 33 illustre la droite de régression.

La coordonnées antéro-postérieure moyenne du bord antérieur du noyau rouge était  $y_{RN} = 10,54 \pm 1,03$  mm / CP, or  $-2,19 \pm 1,03$  mm / MCP. L'écart moyenne entre les coordonnées y du bord antérieur du noyau subthalamique et du bord antérieur du noyau rouge était de 4,17 mm (extrêmes 3,15 à 5,53 mm).



*Figure 33. Droite de régression illustrant la forte corrélation observée entre les coordonnées y du bord antérieur du NST (abscisses) et du centre du faisceau mamillo-thalamique (ordonnées). Les distances sont exprimées en mm; l'origine du référentiel est le point CP.*

## **D. Discussion.**

Nos résultats suggèrent que dans le plan axial, 4 mm sous le plan CACP, la coordonnée antéro-postérieure (y) du bord antérieur du NST serait très proche de la coordonnée antéro-postérieure (y) du centre du faisceau mamillo-thalamique (entre 0 et 1 mm en avant).

*Visualisation directe du NST en IRM à haut champ et localisation de son bord antérieur.*

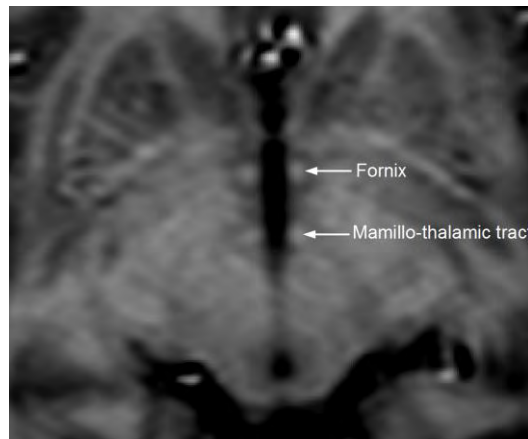
La question de l'identification directe du NST sur des images IRM et de leur usage pour le repérage de la cible subthalamique en stimulation cérébrale profonde fait encore débat (Cuny et al., 2002 ; Daniluk et al., 2010). Néanmoins, des progrès importants ont été réalisés ces dernières années dans la mise au point de séquences adaptées (Magnotta et al., 2000 ; Kitajima et al., 2008 ; Vertinsky et al., 2009). En outre, le développement d'imageurs à 3 Tesla a significativement amélioré la résolution spatiale des images, permettant une identification satisfaisante des noyaux gris centraux (Slavin et al., 2006). Ce travail a été réalisé à partir de données obtenues à 3 T, en utilisant notre séquence de routine qui dérive de la séquence mise au point initialement à 1,5 T. En pratique courante, nous procédons également à l'acquisition d'images dans les plans coronal et sagittal.

Il n'existe que peu de données dans la littérature quant à la localisation du bord antérieur du NST dans l'espace stéréotaxique CACP. Danish et al. (2006) ont noté sa coordonnée antéro-postérieure à  $4,6 \pm 1$  mm (extrêmes 2,2-6,2 mm) / MCP, dans une série de 26 patients explorés par des coupes T2 axiales à 1,5 T. Notre propre observation est  $1,97 \pm 0,87$  mm / MCP, c'est-à-dire 2 mm plus postérieur environ. Richter et al. (Richter) à l'inverse note -0,9 mm (extrêmes -3,7 à 4,1 mm) /MCP dans une série de 18 patients (T2 axial, IRM 1,5 T). Il est donc difficile de comparer nos résultats aux données de la littérature.

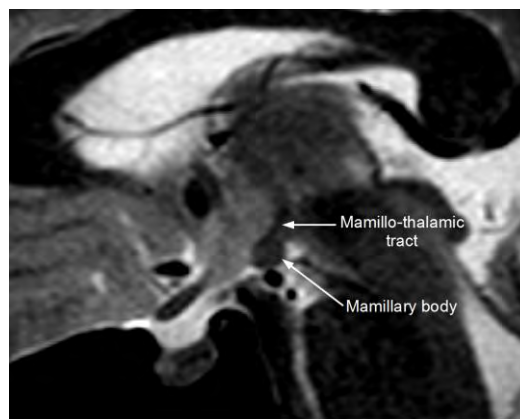Néanmoins, nos observations concernant le bord antérieur du noyau subthalamique sont cohérentes avec certaines données récemment publiées quant au centre de ce noyau. La coordonnée antéro-postérieure (y) du centre du NST est en effet:  $-3,8 \pm 1,3$  mm /MCP pour Richter et al. (2004),  $-1,26 \pm 1,06$  mm pour Schlaier et al. (2005),  $-1,1 \pm 2,3$  mm (côté droit) et  $-0,6 \pm 1,8$  mm (côté gauche) pour Slavin et al. (2006),  $-2,6 \pm 2,9$  mm pour Caire et al. (2006).

#### *Identification du faisceau mamillo-thalamique.*

Dans notre expérience, le faisceau mamillo-thalamique est aisément identifiable en T2 axial comme une structure ronde hypointense, immédiatement latérale au bord latéral du troisième ventricule (figure 32). Il faut bien-sûr le distinguer du fornix, beaucoup plus antérieur, localisé entre le troisième ventricule et le pôle antéro-médial du pallidum interne (figure 32). Mais l'identification du faisceau mamillo-thalamique est également possible sur des images pondérées en T1, après ajustement du contraste et de la luminosité, en axial (figure 34) comme en sagittal (figure 35).



*Figure 34. Coupe IRM axiale pondérée en T1 (séquence de routine). Le faisceau mamillo-thalamique est facilement identifiable sous la forme d'une image ronde hyperintense immédiatement latérale au troisième ventricule.*



*Figure 35. Identification du faisceau mamillo-thalamique sur une coupe IRM sagittale pondérée en T1, passant par le corps mamillaire.*

#### *Le faisceau mamillo-thalamique peut-il être utilisé comme repère en DBS?*

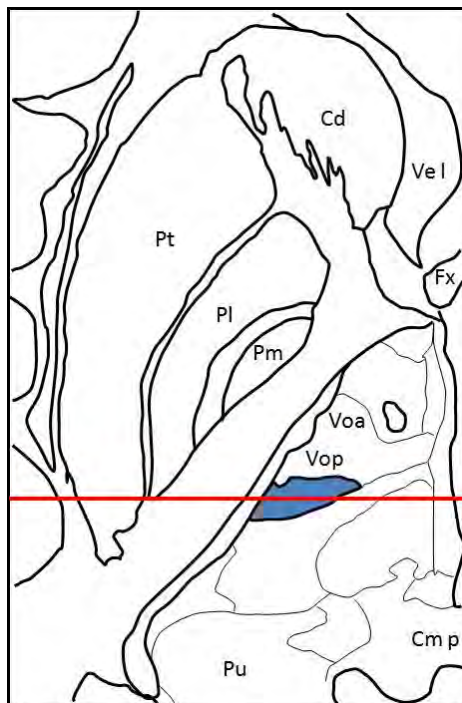
La relation existant entre noyau subthalamique et faisceau mamillo-thalamique est probablement connue intuitivement de certains chirurgiens, mais n'avait à notre connaissance jamais été relevée. Seuls Toda et al. (2009) ont relevé l'alignement du faisceau mamillo-thalamique avec le bord médial du noyau subthalamique.

Dans cette série de 16 volontaires sains, nous avons observé une forte corrélation ( $p < 0,01$ ) entre les coordonnées y du faisceau mamillo-thalamique et du bord antérieur du NST sur des images axiales à 3T, 4 mm sous le plan CACP. Pour tous nos sujets, le bord antérieur du NST était situé entre 0 et 1 mm en avant du faisceau mamillo-thalamique. Le centre du faisceau mamillo-thalamique pourrait donc être un bon point de repère pour la visée subthalamique en stimulation cérébrale profonde.

A notre connaissance, il n'a jamais été décrit d'autre point de repère susceptible d'indiquer le pôle antérieur du NST, qui est localisé 4 mm en avant du pôle antérieur du noyau rouge dans notre série. Un tel point de repère pourrait avoir un double intérêt:

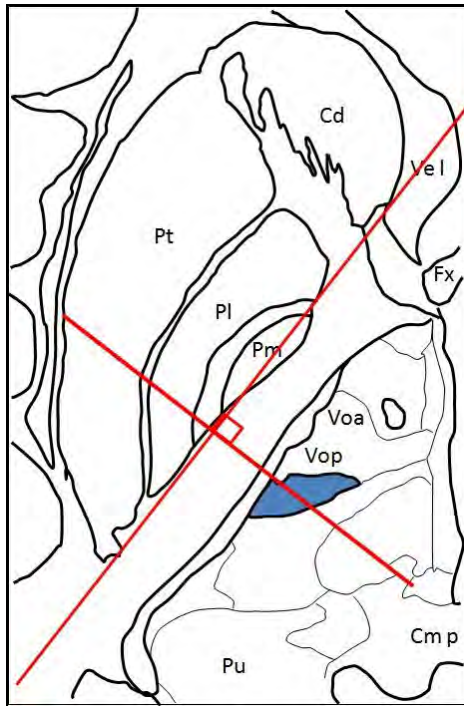
- d'une part, il pourrait être utilisé comme limite antérieure pour l'exploration électrophysiologique per-opératoire;
- d'autre part, il pourrait être utilisé directement comme point de repère dans la stimulation cérébrale profonde pour TOC sévères. En effet, la partie antéro-médiale (limbique) du noyau subthalamique pourrait être une cible chirurgicale. Mallet et al. [Mallet] ont d'ailleurs décrit une cible 2mm plus antérieure et 1 mm plus médiale que la cible subthalamique classique décrite par Benabid et al. [Benabid].

Il est certainement encore possible de proposer d'autres points de repère de DBS facilement identifiables en IRM. Ainsi, nous utilisons couramment la limite postéro-médiale entre GPe et putamen pour repérer la coordonnée antéropostérieure (y) de la cible pour les cas de tremblement essentiel (figure 36). Ph Coubes utilise une méthode un peu différente (figure 37): il trace à la limite entre GPi et GPe postérieur une ligne perpendiculaire au bord interne du putamen (données non publiées).



*Figure 36 Coupe axiale d'après l'atlas de Schaltenbrand et Wahren (1977) 1,5 mm au-dessus du plan bicommissural. Le Vim est contouré en bleu. En rouge : la ligne perpendiculaire à CACP passant par la limite postérieure du GPe passe par le centre du Vim. Pt putamen, Pl pallidum latéral, Pm pallidum médial, Pu pulvinar, Cm p commissure*

*blanche postérieure, Fx fornix, Cd tête du noyau caudé, Ve I ventricule latéral.*



*Figure 37. Repérage du Vim selon Coubes, sur une coupe axiale, d'après l'atlas de Schaltenbrand et Wahren (1977).*

## II. NORMALISATION TRIDIMENSIONNELLE (X, Y Z) DE L'ESPACE STEREOTAXIQUE CACP POUR LE REPERAGE DU CENTRE DU NOYAU SUBTHALAMIQUE.

### RESUME

#### Objectifs :

La stimulation cérébrale profonde utilise classiquement un référentiel stéréotaxique CACP orthogonal. La coordonnée y d'un point peut être exprimée en fraction de la distance CACP : elle peut être normalisée. Le but de ce travail est de proposer une normalisation dans les trois plans de l'espace stéréotaxique (x, y et z), en utilisant comme référence le centre anatomique du noyau subthalamique.

#### Méthode :

Nous avons utilisé 15 IRM de volontaires sains à 3 Tesla (T2 TSE en coupes axiales, coronales et sagittales). Pour chacun, nous avons repéré le centre du noyau sous-thalamique, ainsi qu'une série de points facilement identifiables dans la région des noyaux gris centraux et du mésencéphale. Nous avons ensuite comparé les coordonnées du centre du NST à celles de chacun de ces points en calculant un coefficient de corrélation, et ce dans les trois plans.

#### Résultats :

Nous pouvons proposer plusieurs repères de normalisation de l'espace stéréotaxique CACP, dont: en x (axe médio-latéral) le bord latéral du putamen, la largeur de l'hémisphère, en y (axe antéro-postérieur) la commissure antérieure, le faisceau mamillo-thalamique, en z (axe inféro-supérieur) la commissure post-mamillaire. Dans un tel référentiel normalisé, les coordonnées du centre du NST pourraient notamment être exprimées de la façon suivante:

en x:  $x_{nst} = 0,1x_{largeur\ hémisphère} + 3,89\text{ mm}$  ou  $x_{nst} = 0,13x_{bord\ lat\ putamen} + 6,16\text{ mm}$  ;

en y:  $y_{nst} = 0,93y_{tmth} - 1,96\text{ mm}$  ou  $y_{nst} = 0,83y_{CA} - 9,74\text{ mm}$  ;

en z:  $z_{nst} = 0,48z_{commissure\ post-mamillaire} - 2,95\text{ mm}$ .

Classiquement, en chirurgie stéréotaxique, on utilise un repère cartésien dont l'origine est le point CP, situé au niveau de la commissure blanche postérieure. Une normalisation est possible dans l'axe des y, c'est-à-dire l'axe antéro-postérieur, selon la distance CP-CA. Cela permet de prendre en compte dans cet axe la variabilité anatomique interindividuelle: la position de la cible est définie par une fraction de la distance CACP. En revanche, il n'existe aucune méthode de normalisation dans les deux autres axes (médio-latéral et crânio-caudal).

Le passage de la ventriculographie à l'IRM permet maintenant de repérer de nouveaux points anatomiques facilement identifiables dans la région des noyaux gris centraux. Nous nous sommes demandé s'il était possible de définir des points anatomiques susceptibles de permettre une normalisation de l'espace stéréotaxique dans les 3 dimensions, et non plus seulement en y.

## A. Objectifs:

- Objectif principal: proposer un ou plusieurs points facilement identifiables en IRM dans la région des noyaux gris centraux, utilisables comme repères de normalisation dans les axes des x (médio-latéral), des y (antéro-postérieur) et des z (crânio-caudal).
- Objectif secondaire: définir dans cet espace stéréotaxique normalisé une position du noyau subthalamique qui soit la plus invariante possible.

## B. Matériel

Notre série est constituée de 15 volontaires sains. L'âge moyen est de 32 ans (23 à 66 ans).

L'acquisition IRM est réalisée sur une machine PHILIPS Achieva 3 Tesla. Elle consiste en trois séries d'images en pondération T2: TR 3000 ms, TE 80 ms, épaisseur de coupe 2mm, 30 coupes jointives, voxel size: 0,66 x 0,82 mm. La durée de l'acquisition est de 4 minutes 06 secondes dans chaque plan. Il s'agit des séquences utilisées en routine pour la stimulation cérébrale profonde.

L'acquisition est d'abord réalisée en sagittal, ce qui permet de repérer CA et CP. Ensuite, l'acquisition est réalisée dans un plan axial parallèle au plan CACP et perpendiculaires au plan des coupes sagittales, enfin dans le plan coronal qui est orthogonal aux deux



précédents.

On dispose donc pour chaque sujet de 3 sets de 30 images, soit 90 images (nombre total: 1350 coupes).

## **C. Méthode**

### **Construction du repère de stéréotaxie.**

Les données sont transférées sur la station de travail Medtronic. Les étapes ultérieures du travail sont réalisées à l'aide du logiciel Framelink v.5.

On réalise la fusion des différents sets d'images (fusion automatique, vérifiée manuellement et corrigée si besoin). On repère les points CA et CP, puis le plan interhémisphérique, ce qui permet de définir le référentiel cartésien classique de stéréotaxie: l'axe CACP définit l'axe des y; l'axe des x lui est perpendiculaire dans le plan horizontal; l'axe des z lui est perpendiculaire dans le plan inter-hémisphérique. Le point CP est l'origine du repère.

### **Repérage du centre du noyau subthalamique.**

On règle le contraste afin d'optimiser la visualisation des noyaux gris centraux. On s'assure de la visualisation correcte du noyau subthalamique dans tous les plans. On repère ensuite le centre du noyau subthalamique et on note ses coordonnées dans l'espace cartésien CACP. Les coordonnées médio-latérales (x) sont déterminées à partir des coupes axiales et coronales, antéro-postérieure (y) à partir des coupes axiales et sagittales, crânio-caudales (z) à partir des coupes coronales et sagittales.

### **Repérage des points anatomiques à évaluer.**

On note ensuite les coordonnées des 16 points suivants :

- Bord antérieur du NR : y
- Pôle supérieur du NR : z
- Centre du NR : x, y et z
- Bord sup du NR : z
- Bord inférieur du NR : z
- Commissure post-mamillaire. On repère la commissure post-mamillaire au niveau du plancher du troisième ventricule, juste en arrière des corps mamillaires, et à

l'aplomb du point mi-commissural.

- Corps mamillaires: x, y et z
- Angle ponto-mésencéphalique dans le plan inter-hémisphérique: y et z
- Pointe médiale du putamen dans le plan CACP: x et y
- Pointe antérieure du putamen dans le plan CACP: x et y
- Pointe postérieure du pallidum dans le plan CACP: x et y
- Largeur du V3 au niveau du point mi-commissural: x
- Largeur de l'hémisphère cérébral au niveau du point mi-commissural: x
- Bord latéral du putamen dans le plan CACP au niveau du point mi-commissural: x
- Bord supérieur du pont dans le plan inter-hémisphérique: z
- Hauteur du thalamus: z

Les coordonnées médio-latérales (x) sont déterminées à partir des coupes axiales et coronales, antéro-postérieure (y) à partir des coupes axiales et sagittales, crânio-caudales (z) à partir des coupes coronales et sagittales).

Les modalités de repérage en IRM de chacun de ces points sont illustrées par les figures 40 à 52.

### **Calcul de coefficient de corrélation entre coordonnées des points de référence et centre du NST.**

On met en relation les coordonnées x du centre du NST avec les coordonnées x de chacun des points suivants : centre du noyau rouge, bord latéral du noyau rouge, tractus mamillo-thalamique, corps mamillaires, pointe médiale du putamen, pointe antérieure du putamen, pointe postérieure du pallidum, largeur du troisième ventricule, largeur de l'hémisphère, bord latéral du putamen. Pour cela, on calcule pour chaque point de référence un coefficient de corrélation de Pearson entre les valeurs x du point de référence et les valeurs x du centre du noyau subthalamique. On peut ensuite estimer la valeur critique p du coefficient de corrélation de Pearson.

On met ensuite en relation les coordonnées y du centre du NST avec les coordonnées y de chacun des points suivants: centre et bord antérieur du noyau rouge, point P, tractus mamillo-thalamique, corps mamillaires, angle ponto-mésencéphalique, pointe médiale du putamen, pointe antérieure du putamen, pointe postérieure du pallidum.

Enfin, on met en relation les coordonnées z du centre du NST avec les coordonnées z des points suivants: centre, pôles supérieur et inférieur du noyau rouge, toit du tegmentum,

point P, corps mamillaires, angle ponto-mésencéphalique, bord supérieur du pont, hauteur du thalamus.

On calcule pour ces coordonnées y et z le coefficient de corrélation de Pearson, ainsi que la valeur critique p du coefficient de corrélation de Pearson.

### **Équations des droites de régression.**

Nous avons calculé l'équation de la droite de régression obtenue pour chaque point de repère corrélé en x, y ou z avec le centre du NST. Ces équations doivent permettre d'estimer pour un patient donné la position du centre du NST à partir des points de repères que nous avons définis.

## **D. Résultats.**

### **Construction du repère de stéréotaxie.**

L'acquisition des images IRM a pu être réalisée chez les 15 sujets.

Les points CA et CP étaient bien visibles. La distance CACP était de  $25,5 \pm 1,33$  mm (moyenne  $\pm$  DS).

### **Repérage du centre du noyau subthalamique.**

Le noyau subthalamique était identifiable dans les trois plans de coupe et pour chacun des 15 sujets de l'étude. Les coordonnées de son centre dans le repère CACP étaient:

$x = 10,05 \pm 0,55$  mm

$y = 11,53 \pm 1,35$  mm par rapport à CP, soit  $-1,24 \pm 0,89$  mm par rapport à MCP

$z = -3,96 \pm 0,52$  mm.

### **Repérage des points anatomiques à évaluer.**

Les coordonnées moyennes des 16 points de référence étudiés (moyenne  $\pm$  SD) sont synthétisées dans le tableau 17.

*Tableau 17. Coordonnées moyennes et écart-type des points de référence anatomiques.*

x		y		z	
mean	SD	mean	SD	mean	SD

centre NST	10,05	3,63	11,53	1,35	-3,96	0,52
centre du NR	4,25	0,43	5,95	1,05	-5,43	0,79
pôle sup du NR					-1,46	0,61
pôle inf du NR					-9,20	1,00
bord latéral du NR	7,45	0,60				
bord antérieur NR			9,90	1,04		
faisceau mamillo-thalamique	2,43	0,47	14,47	1,20		
commissure post-mamillaire					-4,04	0,73
corps mamillaire	2,09	0,55	16,83	1,32	-8,57	1,31
angle ponto-mésencéphalique			3,98	1,34	-15,31	1,60
pointe médiale du putamen	12,67	1,47	31,92	1,70		
pointe antérieure du putamen	18,72	1,83	43,78	2,21		
pointe post du pallidum	25,40	1,28	7,99	2,05		
largeur du V3 en MCP	1,81	0,77				
largeur de l'hémisphère	64,72	3,17				
bord latéral du putamen	29,56	2,07				
bord supérieur du pont					-15,57	1,34
CA			25,55	1,33		
hauteur du thalamus					19,08	1,99

### Calcul de coefficient de corrélation entre coordonnées des points de référence et centre du NST.

Le tableau 18 synthétise les valeurs de coefficient de Pearson calculées en mettant en relation les coordonnées x, y et z de chacun des points de référence avec les coordonnées du centre du noyau subthalamique correspondant. Le tableau 19 synthétise les valeurs critiques du coefficient de corrélation de Pearson obtenues pour les mêmes données.

*Tableau 18. Valeurs du coefficient de corrélation de Pearson pour chaque coordonnée (x, y et z) du centre du NST et chaque point de repère anatomique.*

	centre du NST		
	x	y	z
centre du NR	0,22	0,84	0,66
pôle sup du NR			0,50
pôle inf du NR			0,46
bord latéral du NR	0,59		
bord antérieur NR		0,90	
faisceau mamillo-thalamique	0,47	0,83	
commissure post-mamillaire			0,62
corps mamillaire	0,29	0,83	0,20
angle ponto-mésencéphalique		0,57	0,18
pointe médiale du putamen	0,52	0,75	
pointe antérieure du putamen	0,25	0,63	
pointe post du pallidum	0,57	0,65	
largeur du V3 en MCP	0,09		
largeur de l'hémisphère	0,55		

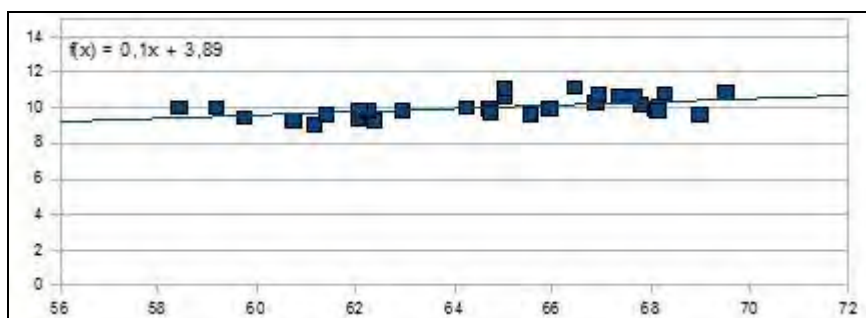
bord latéral du putamen	0,49	
bord supérieur du pont		0,07
CA	0,82	
hauteur du thalamus		0,07

**Tableau 19. Valeurs critiques du coefficient de corrélation de Pearson pour chaque coordonnée (x, y et z) du centre du NST et chaque point de repère anatomique.**

	centre du NST		
	x	y	z
centre du NR	ns	<0,01	<0,01
pôle sup du NR			<0,01
pôle inf du NR			<0,02
bord latéral du NR	<0,01		
bord antérieur NR		<0,01	
faisceau mamillo-thalamique	<0,01	<0,01	
commissure post-mamillaire			<0,01
corps mamillaire	ns	<0,01	ns
angle ponto-mésencéphalique		<0,01	ns
pointe médiale du putamen	<0,01	<0,01	
pointe antérieure du putamen			
putamen	ns	<0,01	
pointe post du pallidum	<0,01	<0,01	
largeur du V3 en MCP	ns		
largeur de l'hémisphère	<0,01		
bord latéral du putamen	<0,01		
bord supérieur du pont			ns
CA		<0,01	
hauteur du thalamus			ns

### Équations des droites de régression.

Les coordonnées du centre du NST sont notées ( $x_{nst}$ ,  $y_{nst}$ ,  $z_{nst}$ ). On peut proposer pour chaque point de repère anatomique une représentation graphique avec en abscisse une coordonnée (x, y ou z) du point de repère et en ordonnée la coordonnée correspondante du centre du NST. On peut alors calculer l'équation de la droite de régression. Les figures 38 et 39 donnent un exemple de diagramme.



**Figure 38. Représentation graphique de la corrélation ( $p < 0,01$ ) entre la largeur de**

*l'hémisphère cérébral (en abscisse) et la latéralité du centre du NST (en ordonnée). Les mesures sont en mm. Apparaissent également la droite de régression et son équation :  $f(x) = 0,1x + 3,89$  mm.*

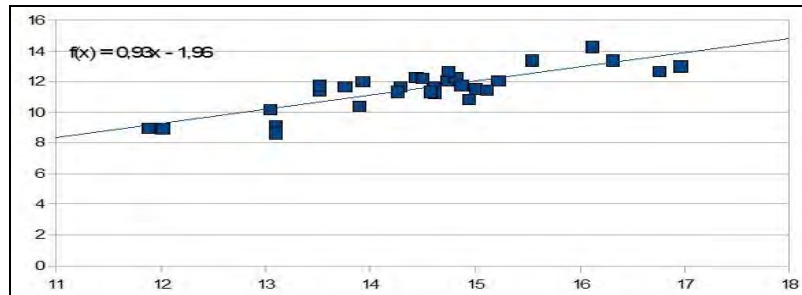


Figure 39. Représentation graphique de la corrélation ( $p < 0,01$ ) entre la coordonnée y du faisceau mamillo-thalamique (en abscisse) et la latéralité du centre du NST (en ordonnée). Les mesures sont en mm. Apparaissent également la droite de régression et son équation :  $f(x) = 0,93x - 1,96$  mm.

Dans l'axe médio-latéral (axe des x), on obtient les équations suivantes, pour les points pour lesquels on observe une corrélation avec le centre du NST ( $p < 0,05$ ):

$$x_{nst} = 0,55x_{\text{bord latéral NR}} + 5,97$$

$$x_{nst} = 0,56x_{tmth} + 8,69$$

$$x_{nst} = 0,2x_{\text{pointe médiale putamen}} + 7,54$$

$$x_{nst} = 0,24x_{\text{pointe post pallidum}} + 3,84$$

$$x_{nst} = 0,1x_{\text{largeur hémisphère}} + 3,89$$

$$x_{nst} = 0,13x_{\text{bord lat putamen}} + 6,16$$

Dans l'axe antéro-postérieur (axe des y), on obtient les équations suivantes, pour les points pour lesquels on observe une corrélation avec le centre du NST ( $p < 0,05$ ):

$$y_{nst} = 1,06y_{\text{centre noyau rouge}} + 5,2$$

$$y_{nst} = 1,17y_{\text{bord ant noyau rouge}} - 0,01$$

$$y_{nst} = 0,93y_{tmth} - 1,96$$

$$y_{nst} = 0,85y_{\text{corps mamillaire}} - 2,71$$

$$y_{nst} = 0,57y_{\text{angle ponto mésencéphalique}} + 9,26$$

$$y_{nst} = 0,59y_{\text{pointe med putamen}} - 7,22$$

$$y_{nst} = 0,39y_{\text{pointe ant putamen}} - 5,35$$

$$y_{nst} = 0,42y_{\text{pointe post pallidum}} + 8,15$$

$$y_{nst} = 0,83y_{CA} - 9,74$$

Dans l'axe supéro-inférieur (axe des z), on obtient les équations suivantes, pour les points

pour lesquels on observe une corrélation avec le centre du NST ( $p < 0,05$ ):

$$Z_{nst} = 0,43Z_{\text{centre noyau rouge}} - 1,61$$

$$Z_{nst} = 0,42Z_{\text{pôle supérieur noyau rouge}} - 3,35$$

$$Z_{nst} = 0,24Z_{\text{pôle inf noyau rouge}} - 1,78$$

$$Z_{nst} = 0,48Z_{\text{commissure post-mammaire}} - 2,95.$$

## E. Discussion

### **Repérage du NST en IRM à 3T et coordonnées du NST dans l'espace stéréotaxique.**

Le repérage direct du noyau subthalamique en IRM est délicat. Outre une bonne connaissance de l'anatomie de la région subthalamique (Rijkers et al., 2007), il suppose la mise au point de séquences IRM dédiées, en général TSE ou IR (Magnotta et al., 2000). Néanmoins, l'apparition des IRM à 3 Tesla permet maintenant une identification précise des limites du noyau subthalamique (Slavin et al., 2006).

Dans ce travail, nous avons noté les coordonnées du centre du noyau subthalamique, en nous appuyant sur la visualisation du noyau en coupes axiales, coronales et sagittales. Les coordonnées relevées sont les suivantes:  $x = 10,05 \pm 0,55$  mm ;  $y = 1,24 \pm 0,89$  mm en arrière du point mi-commissural ( $11,53 \pm 1,35$  mm en avant de PC) ;  $z = 3,96 \pm 0,52$  mm au-dessous du plan bicommissural.

Ces données sont en concordance avec les résultats de Slavin et al. (Slavin 2006), qui note pour une série de 13 patients:  $x = 11,4 \pm 1,3$  mm à gauche,  $11,5 \pm 0,9$  mm à droite ;  $y = 1,1 \pm 2,3$  mm en arrière du point mi-commissural à gauche,  $0,6 \pm 1,8$  mm à droite ;  $z = 4,7 \pm 1,9$  mm à gauche,  $5 \pm 1,7$  mm à gauche.

### **Choix et repérage des points anatomiques de référence dans l'espace stéréotaxique.**

L'étude a été réalisée sur des images acquises à 3 Tesla, afin d'optimiser la visualisation du noyau subthalamique et de son centre. Toutefois, nous avons pris soin de n'utiliser comme points de référence que des points parfaitement identifiables également sur des images IRM conventionnelles à 1,5 Tesla.

Le positionnement des points est réalisé dans le référentiel orthogonal CACP usuel. Afin d'optimiser le positionnement des points, les coordonnées médio-latérales (x) sont déterminées à la fois à partir des coupes axiales et coronales, antéro-postérieure (y) à

partir des coupes axiales et sagittales, crânio-caudales (z) à partir des coupes coronales et sagittales).

Cela nous permet d'éviter les erreurs rencontrées lorsqu'un seul plan de coupe est utilisé (par exemple des coupes axiales de 2 mm d'épaisseur ne permettent pas de repérer avec précision la coordonnée crânio-caudale z d'un point de l'espace stéréotaxique).

### **Coefficient de corrélation.**

Une corrélation satisfaisante ( $p < 0,01$ ) est observée en x pour les points suivants:

- le bord latéral du noyau rouge. C'est ce point qui obtient le coefficient de Pearson le plus élevé (0,59).
- la pointe médiale du putamen
- la pointe postérieure du pallidum
- la largeur de l'hémisphère
- le bord latéral du putamen. Ce résultat était déjà noté par Daniluk et Davies (2008)
- le faisceau mamillo-thalamique.

En revanche, nous n'observons pas de corrélation avec la largeur du V3, contrairement à ce qu'observent Daniluk et Davies (2008). Cela est lié probablement au jeune âge de notre population, le V3 étant étroit ( $1,81 \pm 0,77$  mm). Les résultats seraient peut-être différents dans une population de parkinsoniens opérés, même si la latéralité du NST est réputée indépendante de la largeur du V3 (Benabid et al., 2002).

Une corrélation satisfaisante ( $p < 0,01$ ) est observée en y pour les points suivants:

- centre du noyau rouge
- bord antérieur du noyau rouge. Ce résultat confirme les données de Bejjani et al., qui propose d'utiliser le bord antérieur du noyau rouge comme repère pour la coordonnée y de la cible en DBS (Bejjani et al., 2000). C'est d'ailleurs pour ce point que le coefficient de Pearson est le plus élevé (0,90).
- corps mamillaires
- angle ponto-mésencéphalique
- pointe médiale du putamen
- pointe antérieure du putamen
- pointe postérieure du pallidum
- faisceau mamillo-thalamique
- commissure antérieure.



Une corrélation satisfaisante ( $p < 0,01$ ) est observée en z pour les points suivants:

- centre du noyau rouge
- pôle supérieur du noyau rouge
- Commissure post-mamillaire, avec un coefficient de corrélation élevé (0,62).

La corrélation observée reste par ailleurs significative en z pour le pôle inférieur du noyau rouge ( $p < 0,02$ ). En revanche, nous ne mettons pas en évidence de corrélation avec la hauteur du thalamus.

### **Choix de points de référence pour une normalisation tridimensionnelle.**

Nous constatons qu'il n'existe pas de point anatomique qui pourrait être utilisé dans chacun des trois axes. Nous sommes donc contraints de considérer des points de repères différents dans chacun des trois axes de l'espace stéréotaxique. Un seul point est utilisable comme repère de normalisation dans deux axes: la pointe postérieure du putamen, qui est corrélée avec le centre du NST à la fois en x et en y.

Pour ce qui est de l'axe antéro-postérieur (axe des y), nous observons que de nombreux points pourraient être utilisés comme référence de normalisation. Toutefois, l'utilisation de la commissure antérieure reste valide, d'autant que ce point est de toute façon utilisé pour la construction du référentiel cartésien CACP. On peut néanmoins noter que la possibilité d'utiliser le bord antérieur du noyau rouge comme repère est confortée par nos données. Le faisceau mamillo-thalamique peut également être considéré comme un repère intéressant.

Dans l'axe médio-latéral (axe des x), trois points semblent particulièrement intéressants: le bord latéral du noyau rouge, la largeur de l'hémisphère et le bord latéral du putamen en regard de MCP. Ce dernier point présente l'intérêt de pouvoir être très simplement marqué lors de la construction du référentiel cartésien CACP, sur la perpendiculaire au plan inter-hémisphérique passant par le point mi-commissural MCP. En outre, il peut être repéré en IRM T2 aussi bien qu'en T1. Le bord latéral du noyau rouge, en revanche, n'est identifiable facilement que sur des images pondérées en T2, ce qui peut être une limite à son utilisation.

Dans l'axe crânio-caudal enfin, la commissure post-mamillaire retient notre attention. Le noyau rouge (centre et bord supérieur) peut constituer un bon repère, mais il n'est identifiable que sur des images en pondération T2. En outre, le positionnement de

son centre est subjectif (la reproductibilité n'est pas assurée), et son bord supérieur est trop proche du plan CACP pour être un repère vraiment intéressant ( $z = -1,46$  mm).

La commissure post-mamillaire présente l'intérêt d'être très facilement identifiable en T1 comme en T2. Ses coordonnées moyennes sont par ailleurs très proches de celles du centre du NST ( $-4,04$  mm pour la commissure post-mamillaire;  $-3,96$  mm pour le NST). La possibilité d'utiliser la commissure post-mamillaire comme repère de visée pour le NST a d'ailleurs déjà été relevée par quelques auteurs (Lee et al., 2006; Toda H et al., 2009).

En revanche, nos données semblent indiquer que la hauteur du thalamus ne constitue pas un repère de normalisation satisfaisant.

## F. Conclusion

Ce travail est une tentative pour définir

- d'une part un espace stéréotaxique normalisé dans les trois dimensions, et non plus seulement en y, ce qui devrait permettre de tenir compte de la variabilité interindividuelle
- d'autre part une cible anatomique "standardisée", aussi invariante que possible dans cet espace stéréotaxique normalisé.

A l'issue de ce travail, nous pouvons proposer plusieurs repères de normalisation de l'espace stéréotaxique CACP, dont:

- en x (axe médio-latéral): le bord latéral du putamen, la largeur de l'hémisphère
- en y (axe antéro-postérieur): la commissure antérieure, le faisceau mamillo-thalamique,
- en z (axe inféro-supérieur): la commissure post-mamillaire.

Nous pouvons par ailleurs avancer que, dans un tel référentiel normalisé et selon nos résultats, les coordonnées du centre du NST seraient:

- en x:  $x_{nst} = 0,1x_{largeur\ hémisphère} + 3,89$  ou  $x_{nst} = 0,13x_{bord\ lat\ putamen} + 6,16$
- en y:  $y_{nst} = 0,93y_{tmth} - 1,96$  ou  $y_{nst} = 0,83y_{CA} - 9,74$
- en z:  $z_{nst} = 0,48z_{commissure\ post-mamillaire} - 2,95$ .

Toutefois, il ne faut pas oublier la différence entre centre anatomique du noyau subthalamique (cible "anatomique") et cible fonctionnelle de la stimulation. Dans une étape ultérieure, nous tâcherons de définir la position de l'électrode dans cet espace stéréotaxique normalisé, afin de définir une cible fonctionnelle invariante qui serait la cible

### III. LOCALISATION DES ELECTRODES DE STIMULATION CEREBRALE PROFONDE DANS L'ESPACE STEREOTAXIQUE POUR UNE SERIE DE PATIENTS OPERES AVEC UN TRES BON RESULTAT: PROPOSITION D'UNE CIBLE STATISTIQUE DEFINIE A PARTIR DE POINTS DE REPERE EN IRM.

#### RESUME

**Objectifs :** Notre but était de rechercher des points de repère facilement identifiables en IRM dont la localisation dans l'espace stéréotaxique soit corrélée à celle des contacts actifs utilisés en stimulation chronique, pour une série de patients opérés avec un bon résultat clinique.

**Méthode :** Nous avons sélectionné 22 patients présentant une très bonne réponse à la DBS subthalamique. Sur les images IRM postopératoires, nous avons noté les coordonnées du centre des contacts actifs ainsi que de différents points de repères anatomiques. Nous avons ensuite observé la corrélation existant entre ces deux séries de données. Lorsqu'une corrélation existait ( $p < 0,05$ ), nous avons calculé l'équation de la droite de régression. Les équations obtenues ont été utilisées pour calculer, dans une seconde série de 9 patients, les coordonnées d'une cible théorique qui a pu être comparée aux coordonnées effectives des contacts actifs.

**Résultats :** La plus forte corrélation était observée en x avec la largeur du 3<sup>e</sup> ventricule ( $p < 0,01$ ), en y avec le faisceau mamillo-thalamique ( $p < 0,01$ ), en z avec la hauteur du thalamus ( $p < 0,01$ ). Les coordonnées de la cible théoriques pouvaient être exprimées ainsi :  $x = 0.44 x_{\text{lateral edge of the third ventricle}} + 10,71 \text{ mm}$ ;  $y = 0.69 y_{\text{mammillothalamic tract}} + 1.62 \text{ mm}$ ;  $z = 0.72 HT - 16 \text{ mm}$ . L'application de ces équations à notre seconde série de patients a révélé les erreurs suivantes :  $1.06 \pm 0.74 \text{ mm}$  en x,  $1.44 \pm 0.59 \text{ mm}$  en y, et  $1.44 \pm 0.95 \text{ mm}$  en z.

**Conclusion :** Nous avons pu identifier plusieurs points de repère en IRM qui semblent corrélés aux coordonnées des contacts actifs. Nous pouvons donc proposer une méthode innovante de visée du noyau subthalamique, tenant compte des variations interindividuelles de morphologie de l'encéphale dans les trois plans.

L'efficacité de la stimulation subthalamique est maintenant largement reconnue (Gervais-Bernard et al., 2009, Schüpbach et al., 2005, Krack 2003), mais la position idéale des électrodes de DBS reste largement discutée. Les méthodes actuelles de visée reposent soit sur le calcul des coordonnées stéréotaxiques d'une cible statistique (visée indirecte), soit sur l'identification directe du noyau subthalamique sur les images IRM préopératoires (visée directe). La plupart des équipes réalisent également des enregistrements électropysiologiques suivis de l'observation des effets cliniques de la macro-stimulation. La qualité du positionnement des électrodes est importante, car d'une part elle influe directement sur la qualité du résultat clinique (McClelland et al., 2005), et d'autre part il existe probablement un lien entre le nombre de trajectoires électrophysiologiques et le risque hémorragique (Hariz M, 2002).

La visée directe est limitée par les difficultés de visualisation du NST en IRM, même si des progrès ont été réalisés dans la qualité des images IRM au cours des dernières années (Volz et al., 2009 ; Magnotta et al., 2000 ; Sudhyadhom et al., 2009). De plus, la nature de la cible anatomique est discutée, même si le rôle de la région comprenant le NST dorso-latéral et l'interface entre NST, zona incerta et champs de Forel se dégage (voir Généralités). La visée indirecte, en revanche, ne prend pas suffisamment en compte les variations anatomiques interindividuelles et leurs conséquences sur la localisation du NST (Daniluk et al., 2010). En pratique quotidienne, la plupart d'entre nous utilise un espace stéréotaxique qui n'est normalisé, au mieux, que dans l'axe antéro-postérieur (axe y) selon la distance CACP. C'est d'ailleurs pour cette raison que la coordonnée médio-latérale (x) de la cible est souvent corrigée selon la latéralité du NST visualisé en IRM (Bejjani et al., 2000). La profondeur (z) de la cible est en général considérée comme moins problématique, car les trajectoires des microélectrodes suivent plus ou moins l'axe vertical. Outre la distance CACP, quelques autres facteurs de normalisation ont été proposés, comme en x la largeur du troisième ventricule (Zhu et al., 2002) ou la distance « bi-putaminale » (Daniluk et al., 2010), en z la commissure post-mamillaire (Lee et al., 2006 ; Toda et al., 2009) ou la hauteur du thalamus (Benabid et al., 2002). Leur intérêt reste toutefois à évaluer.

Notre objectif dans ce travail était d'identifier des points de repère reproductibles qui pourraient être utilisés dans le repérage de la cible subthalamique. Pour cela, nous avons exploré rétrospectivement, chez une série de patients opérés avec un bon résultat clinique, la corrélation existant entre les coordonnées des contacts actifs et un certain nombre de points de repère définis en IRM.

## A. Matériel et méthode

### 1. Sélection des patients.

Les critères de sélections des patients étaient :

- patients souffrant d'une maladie de Parkinson idiopathique,
- traités par stimulation sous-thalamique bilatérale,
- avec un bon résultat clinique. Celui-ci était défini par un ratio amélioration sous stimulation (*Stimulation-induced improvement, SII*) / amélioration sous L-dopa (*L-dopa-induced improvement, LII*) >75%, où  $SII = 100 \times (\text{UPDRS off traitement off stimulation} - \text{UPDRS off traitement on stimulation}) / \text{UPDRS off traitement off stimulation}$ , et  $LII = 100 \times (\text{UPDRS off traitement off stimulation} - \text{UPDRS on traitement off stimulation}) / \text{UPDRS off traitement off stimulation}$ .

### 2. Caractéristiques de la population.

Nous avons sélectionné initialement 22 patients, constituant le groupe 1 (Bordeaux : 14 patients, Nice 8 patients). Les données cliniques sont précisées dans le tableau 20. Il n'était pas relevé de complications opératoires. Ces patients ont été utilisés pour nos calculs initiaux.

Dans un second temps, nous avons sélectionné une nouvelle série de 9 patients (de Bordeaux, Nice et Limoges) constituant le groupe 2. Les critères de sélection étaient identiques. Les scores UPDRS III et SII des groupes 1 et 2 n'étaient pas significativement différents.

*Table 20. Caractéristiques de la population.  $SII = 100 \times (\text{UPDRS off treatment off stimulation} - \text{UPDRS off treatment on stimulation}) / \text{UPDRS off treatment off stimulation}$ , et  $LII = 100 \times (\text{UPDRS off treatment off stimulation} - \text{UPDRS on treatment off stimulation}) / \text{UPDRS off treatment off stimulation}$ . Le ratio  $SII/LII$  représente l'amélioration due à la stimulation par rapport à l'amélioration totale susceptible d'être obtenue.*

	Groupe 1	Groupe 2
Nombre de patients	22	9
Age: moyenne $\pm$ écart-type	58 $\pm$ 8	60 $\pm$ 8
Ancienneté de la maladie: moyenne $\pm$ écart-type	12 $\pm$ 5	13 $\pm$ 4
Score UPDRS III initial off medication : moyenne $\pm$ écart-type	39 $\pm$ 9.8	38.4 $\pm$ 9
LEDD préopératoire: moyenne $\pm$ écart-type	1338.5 $\pm$ 354	1549.3 $\pm$ 548
LEDD post-opératoire: moyenne $\pm$ écart-type	530.5 $\pm$ 186	628.2 $\pm$ 218
Score UPDRS II post-opératoire on stimulation off medication: moyenne $\pm$ écart-type	8.14 $\pm$ 2.6	15.25 $\pm$ 5.6
Score UPDRS II post-opératoire on stimulation on medication: moyenne $\pm$ écart-type	5.93 $\pm$ 3	11.38 $\pm$ 6.6
Stimulation-induced improvement (%) : moyenne $\pm$ écart-type	72.86 $\pm$ 12.7	66.5 $\pm$ 12.3
L-dopa-induced improvement (%): moyenne $\pm$ écart-type	64.55 $\pm$ 14.8	63.54 $\pm$ 14.4
Ratio SII / LII (%): moyenne $\pm$ écart-type	116.32 $\pm$ 25.6	106 $\pm$ 24

### 3. Prise en charge post-opératoire.

Tous les patients ont subi une IRM post-opératoire utilisant des séquences dédiées, développées selon les recommandations du fabricant : IRM à 1,5 T, antenne transmetteur-récepteur, et SAR < 0,1 W/kg. Les machines utilisées étaient des modèles Philips Achieva 1,5 T à Bordeaux et Limoges ( Nice : inconnu). Six mois après l'intervention étaient notés le contact utilisé pour la stimulation (« contact actif »), ainsi que les paramètres de stimulation (intensité, largeur d'impulsion, fréquence).

### 4. Localisation des contacts actifs.

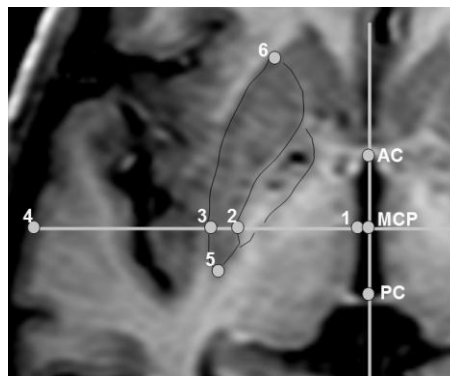
Nous avons collecté les IRM des patients du groupe 1. Tous les examens étaient disponibles. Les données étaient transférées vers une station de travail (Framelink V.5, Medtronic). Nous avons identifié les points CA et CP, le plan inter-hémisphérique, et nous avons construit l'espace stéréotaxique standard CACP. Le calcul de position du centre du contact actif reposait sur l'analyse de l'artefact de l'électrode. Nous sommes partis du principe selon lequel le contact distal et l'artefact correspondant ont le même centre, comme l'ont montré Pollo et al. (Pollo et al., 2004). La position des contacts suivant peut ensuite être extrapolée facilement, la distance entre les centres de deux contacts étant de

2 mm. Nous avons noté les coordonnées du centre du contact actif. Dans le cas d'une stimulation bipolaire, nous retenons le milieu du segment joignant les deux contacts concernés.

## 5. Identification des points de repère et obtention des mesures.

Après avoir reformaté les images, nous avons identifié les points de repère anatomiques (figures 53 à 55). Il s'agissait :

- dans le plan axial et dans le plan CACP, du bord latéral du troisième ventricule au niveau du plan mi-commissural, du bord latéral du pallidum au même niveau, du bord latéral du putamen au même niveau, du bord latéral de l'hémisphère cérébrale au même niveau, de la pointe postérieure du putamen, du pôle antérieur du putamen. Le faisceau mamillo-thalamique était identifié sur une coupe axiale située 4 mm sous le plan CACP, car ce point de repère est idéalement visualisée dans ce plan, ou parfois 2 mm sous CACP (Caire et al., 2010).
- Dans le plan sagittal et dans le plan inter-hémisphérique, de l'angle ponto-mésencéphalique, du bord supérieur du pont, du plancher du troisième ventricule au niveau du plan mi-commissural.
- Les centre des corps mamillaires et la hauteur du thalamus étaient déterminés à la fois dans le plan coronal et dans le plan sagittal.



*Figure 53. Position des points de repère en T1 axial dans le plan CACP. Quatre points sont positionnés dans le plan mi-commissural : (1) le bord latéral du troisième ventricule, (2) le bord latéral du pallidum, (3) le bord latéral du putamen et (4) le bord latéral de l'hémisphère cérébral. Le point 5 est la pointe postérieure du putamen, et le point 6 son pôle antérieur. Putamen et pallidum ont été contourés manuellement.*

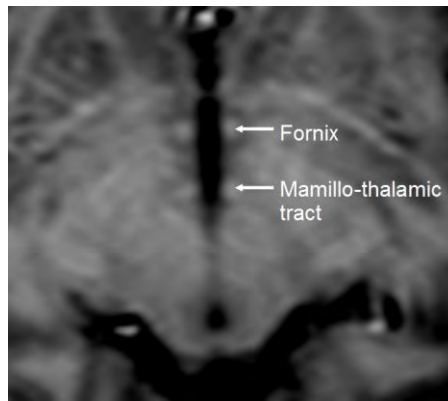


Figure 54. Identification du faisceau mamillo-thalamique en T1 axial, 4 mm sous le plan CACP. Le faisceau mamillo-thalamique est visualisé sous la forme d'une structure ronde immédiatement latérale au bord du V3, en arrière du fornix.

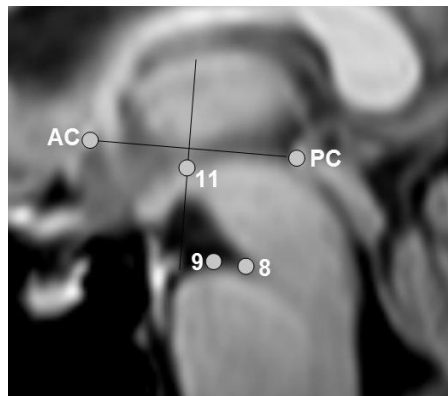


Figure 55. Position des points de repère sur une coupe T1 sagittale dans le plan inter-hémisphérique : (8) angle ponto-mésencéphalique, (9) bord supérieur du pont. Le point correspondant à la commissure post-mamillaire est positionné sur le plancher du V3, dans le plan mi-commissural (11).

## 6. Corrélation entre les coordonnées stéréotaxiques des contacts actifs et des points de repères anatomiques.

Pour chaque point de repère, nous avons recherché une corrélation entre chaque coordonnée du contact actif et la coordonnée correspondante de chaque point de repère, en utilisant un modèle de régression linéaire. Pour cela, nous avons calculé à chaque fois le coefficient de Pearson. Néanmoins, nous n'avons pas pris en compte chacune des trois coordonnées pour chaque point de repère. Par exemple, la coordonnée  $z$  ( $z=0$ ) des points situés dans le plan CACP n'a pas été corrélée aux différents points de repère. Ainsi, pour les coordonnées médio-latérales ( $x$ ), les calculs ont été réalisés pour (1) le bord latéral du V3, (2) le bord latéral du pallidum, (3) le bord latéral du putamen, (4) le bord latéral de



l'hémisphère, (5) la pointe postérieure du putamen et (6) le pôle antérieur du putamen. Pour les coordonnées antéropostérieures, les calculs ont été réalisés pour (5) la pointe postérieure du putamen, (6) le pôle antérieur du putamen, la commissure antérieure AC, (10) le corps mamillaire, (8) l'angle ponto-mésencéphalique et (7) le faisceau mamillo-thalamique. Pour les coordonnées z, les calculs étaient réalisés pour (11) le plancher du V3 en MCP, (8) l'angle ponto-mésencéphalique, (9) le bord supérieur du pont et (12) la hauteur du thalamus.

Tous les calculs étaient réalisés en utilisant le logiciel SPSS. La valeur critique du coefficient de corrélation (p) était considérée comme significative si  $<0,5$ . Nous avons retenu pour l'analyse ultérieure les points de repère qui offraient la meilleure corrélation respectivement avec les coordonnées x, y et z des contacts actifs. Nous avons calculé les équations des droites de régression correspondantes de la façon suivante :

- $X_{\text{active contact}} = \alpha \cdot X_{\text{landmark n°1}} + \delta$ ;
- $y_{\text{active contact}} = \beta \cdot y_{\text{landmark n°2}} + u$ ;
- $Z_{\text{active contact}} = \gamma \cdot Z_{\text{landmark n°3}} + \theta$ .

Ces équations ont ensuite été utilisées pour calculer les coordonnées ( $x_{\text{estimated target}}$ ,  $y_{\text{estimated target}}$ ,  $Z_{\text{estimated target}}$ ) d'une cible théorique :  $x_{\text{estimated target}} = \alpha \cdot X_{\text{landmark n°1}} + \delta$ ;  $y_{\text{estimated target}} = \beta \cdot y_{\text{landmark n°2}} + u$ ;  $Z_{\text{estimated target}} = \gamma \cdot Z_{\text{landmark n°3}} + \theta$ .

## **Test de nos hypothèses sur les patients du groupe 2.**

Dans un second temps, nous avons collecté les données IRM des patients du groupe 2. Comme pour les patients du groupe 1, nous avons construit le référentiel stéréotaxique, puis nous avons identifié les contacts actifs et les points de repère anatomiques. Les équations obtenues précédemment (paragraphe précédent) ont été utilisées pour calculer les coordonnées de la cible théorique à partir des différents points de repère. Pour chaque hémisphère de chaque patient, les coordonnées de la cible théorique ont été comparées aux coordonnées réelles du contact actif. Nous avons noté l'erreur moyenne, l'écart-type et l'erreur maximale pour chaque coordonnée (x, y et z). Nous avons également calculé la distance euclidienne entre le contact actif et la cible théorique.

## **B. Résultats**

### **1. Images IRM.**

Les données IRM de tous les patients étaient exploitables. Les séquences IRM étaient

néanmoins différentes, et l'identification du faisceau mamillo-thalamique était impossible pour trois patients de Nice. Tous les autres points de repère étaient facilement identifiés.

## **2. Position des contacts actifs.**

Les coordonnées moyennes des contacts actifs étaient :  $x=12.09 \pm 1.43$  mm;  $y=10.97 \pm 1.7$  mm de PC ou  $-1.48 \pm 1.7$  de MCP ;  $z= -2.96 \pm 1.68$  mm. La distance CACP moyenne était de  $24.87 \pm 1.65$  mm. Il n'était pas observé de différence significative entre les trois centres.

## **3. Position des points de repères définis en IRM.**

Les coordonnées des points de repère dans l'espace stéréotaxique sont détaillées dans les tableaux 2, 3 et 4, respectivement pour les axes des x, y et z.

## **4. Corrélation entre contacts actifs et points de repère.**

Les coefficients de Pearson relevés sont détaillés dans les tableaux 21, 22 et 23:

- Dans l'axe des x, le bord latéral du V3 et le bord latéral du pallidum étaient fortement corrélés au contact actif ( $p<0,01$ ). La plus forte corrélation était obtenue pour le bord latéral du V3. Une corrélation plus faible ( $p<0,05$ ) était observée pour le bord latéral et la pointe postérieure du putamen.
- Dans l'axe des y, une forte corrélation était observée pour la pointe postérieure du putamen, le centre du corps mamillaire, l'angle ponto-mésencéphalique et le faisceau mamillo-thalamique ( $p<0,01$ ). C'est pour le faisceau mamillo-thalamique que la plus forte corrélation était observée.
- Dans l'axe des z, seule la hauteur du thalamus était corrélée au contact actif ( $p<0,01$ ).

*Tableau 21. Coordonnées des points de repère dans l'axe des x. Colonnes centrales : mesures en mm observées pour les patients du groupe 1. Colonnes de droite : coefficient de corrélation de Pearson entre les contacts actifs et les points de repère. Les mesures sont en mm.*

Variable (x)	distance (mm)		corrélation avec la coordonnée x des contacts actifs	
	moyenne ± écart-type	extrêmes	coefficient de Pearson	p
Bord lat V3	3.11 ± 1.4	0.91 – 6.36	0.43	<0.01
Bord lat pallidum	27.4 ± 1.55	23.64 – 31.45	0.39	<0.01
Bord lat putamen	32.13 ± 1.72	28.53 – 35.45	0.31	<0.05
Largeur hémisphère	65.5 ± 3.73	58.78 – 75.04	0.05	ns
Largeur hémisphère (maximum)	68.46 ± 3.8	61.71 – 75.8	0.11	ns
Pointe post putamen	30.5 ± 2.2	26.31 – 34.59	0.32	<0.05
Pôle ant putamen	20.31 ± 2.43	15.68 – 26.14	0.17	ns
Corps mamillaire	2.49 ± 1.04	-3.03 – 4.26	-0.02	ns
Faisceau mamillo- thalamique	3.66 ± 1.84	-4.24 – 7.15	0.11	ns

*Tableau 22. Coordonnées des points de repère dans l'axe des y. Colonnes centrales : mesures en mm observées pour les patients du groupe 1. Colonnes de droite : coefficient de corrélation de Pearson entre les contacts actifs et les points de repère. Les mesures sont en mm.*

Variable (y)	distance (mm)		corrélation avec la coordonnée y des contacts actifs	
	moyenne ± écart-type	extrêmes	coefficient de Pearson	p
Pointe post putamen	4.88 ± 1.67	1.44 – 8.3	0.38	<0.01
Pôle ant putamen	42.09 ± 2.52	36.09 – 48.06	0.3	<0.05
Commissure antérieure AC	24.93 ± 1.65	22.27 – 28.03	0.33	<0.05
Corpsa mamillaire	15.83 ± 1.63	12.58 – 18.55	0.46	<0.01
Angle ponto- mésencéphalique	3.81 ± 1.63	1.8 – 9.29	0.42	<0.01
Faisceau mamillo- thalamique	13.21 ± 1.24	10.69 – 15.89	0.53	<0.01

*Tableau 23. Coordonnées des points de repère dans l'axe des z. Colonnes centrales : mesures en mm observées pour les patients du groupe 1. Colonnes de droite : coefficient de corrélation de Pearson entre les contacts actifs et les points de repère. Les mesures sont en mm.*

Variable (z)	Distance (mm)		corrélation avec la coordonnée z des contacts actifs	
	moyenne ± écart-type	extrêmes	coefficient de Pearson	p
Plancher du V3	-3.51 ± 0.85	-5.07 - -1.33	0.22	ns
Corps mamillaire	-7.21 ± 1.33	-9,6 - -3.93	0.02	ns
Angle ponto-mésencéphalique	-13.67 ± 1.49	-17.15 - -11.13	-0.26	ns
Bord sup du pont	-13.18 ± 1.48	-6.71	-0.24	ns
Hauteur du thalamus HT	18.14 ± 1.22	14.81 – 20.32	0.52	<0.01

## 5. Equations des droites de régression.

Nous avons calculé les équations des droites de régression obtenues pour les points de repères qui présentaient la meilleure corrélation avec les coordonnées x, y ou z des contacts actifs : le bord latéral du V3 en x, le faisceau mamillo-thalamique en y, la hauteur du thalamus en z (figures 56 à 58).

Les équations obtenues étaient les suivantes :

- $x_{\text{active contact}} = 0.44 \times x_{\text{lateral edge of the third ventricle}} + 10,71 \text{ mm};$
- $y_{\text{active contact}} = 0.69 \times x_{\text{mammillothalamic tract}} + 1.62 \text{ mm};$
- $z_{\text{active contact}} = 0.72 \times x_{\text{thalamus height}} - 16 \text{ mm}.$

Nous avons fait l'hypothèse que ces équations pourraient être utilisées pour calculer les coordonnées d'une cible théorique à partir de points de repère définis en IRM chez n'importe quel patient.

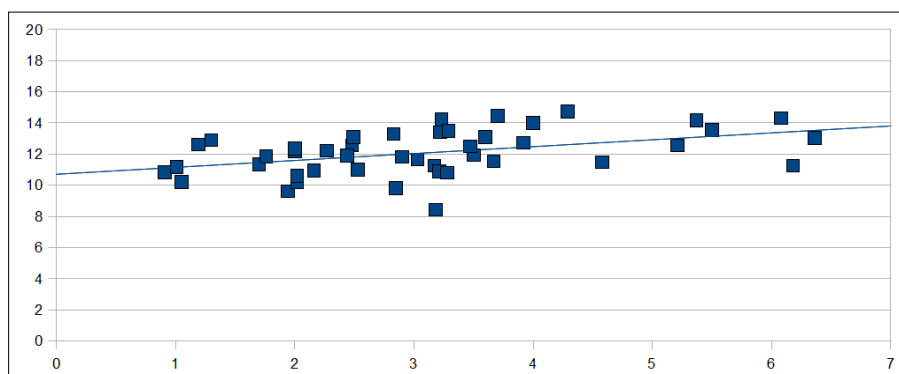


Figure 56. Corrélation entre la coordonnée x des contacts actifs (axe des ordonnées) et le bord latéral du troisième ventricule en MCP (axe des abscisses). Les valeurs sont en mm. L'équation de la droite de régression est :  $y = 0.44x + 10.71$ .

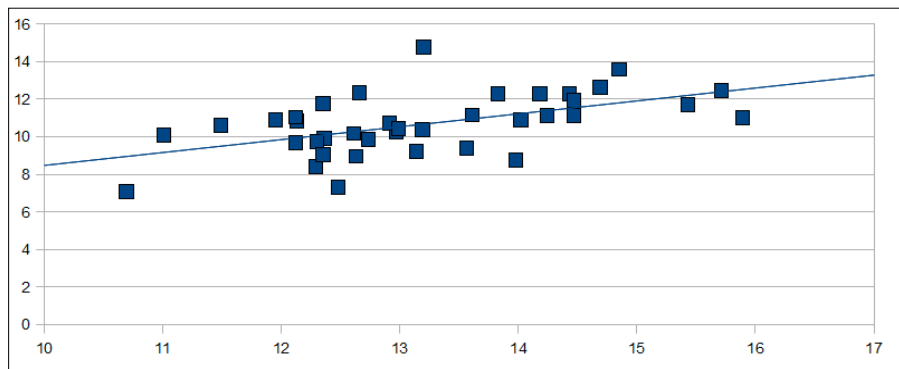


Figure 57. Corrélation entre la coordonnée y des contacts actifs (axe des ordonnées) et le faisceau mamillo-thalamique 4 mm sous CACP (axe des abscisses). Les valeurs sont en mm. L'équation de la droite de régression est :  $y = 0.69x + 1.62$ .

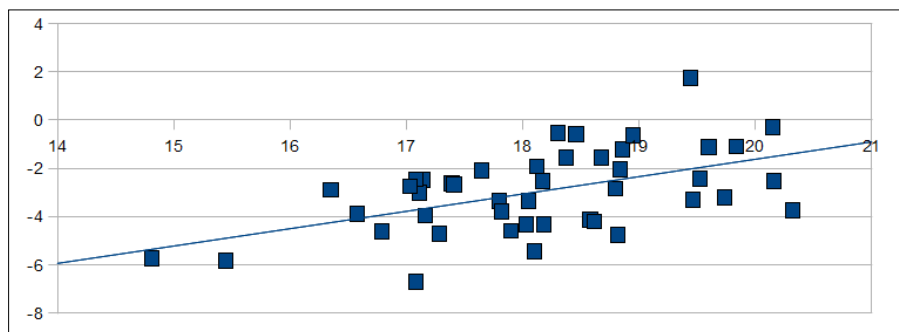


Figure 58. Corrélation entre la coordonnée z des contacts actifs (axe des ordonnées) et la hauteur du thalamus (axe des abscisses). Les valeurs sont en mm. L'équation de la droite de régression est :  $y = 0.72x - 16$ .

## 6. Test des équations sur les patients du groupe 2.

Les équations des droites de régression étaient utilisées pour calculer les coordonnées de la cible théorique des patients du groupe 2, qui étaient ensuite comparées aux coordonnées réelles des contacts actifs.

Pour le bord latéral du V3 (coordonnée x), l'erreur moyenne était de  $1.06 \pm 0.74$  mm, l'erreur maximale 2.66 mm. Pour le faisceau mamillo-thalamique (coordonnée y), l'erreur moyenne était de  $1.44 \pm 0.59$  mm, l'erreur maximale de 2.35 mm. Pour la hauteur du thalamus (coordonnée z), l'erreur moyenne était de  $1.44 \pm 0.95$  mm, l'erreur maximale de 3.3 mm.

La distance euclidienne moyenne entre le centre du contact actif et la cible théorique était de  $2.5 \pm 0.6$  mm (extrêmes: 1.7 à 3.8 mm). La distance euclidienne moyenne entre la cible théorique et le centre du contact le plus proche était de  $1.7 \pm 0.7$  mm (extrêmes: 0.2 to 2.8 mm). Pour 7 électrodes sur 18 (39%), cette distance dépassait 2 mm. Dans 8 cas, le

contact actif était plus proche de la cible théorique que les trois autres contacts de l'électrode.

## C. Discussion

En x, la meilleure corrélation était observée pour le bord latéral du V3 en MCP. En y, la meilleure corrélation était observée pour le faisceau mamillo-thalamique. Toutefois, la visibilité de ce point de repère dépend beaucoup de la qualité des images IRM disponibles : ainsi, le faisceau mamillo-thalamique n'était pas repéré de façon satisfaisante pour 3 patients de Nice. Le point CA pourrait dans ce cas être utilisé comme point de repère alternatif. L'équation de la droite de régression est alors :  $y = 0.34 \text{ distance CACP} + 2.52 \text{ mm}$ . L'erreur observée lors du test de cette équation sur les patients du groupe 2 était de  $1.78 \pm 0.78 \text{ mm}$ . En z enfin, la hauteur du thalamus (HT) était seule corrélée avec le centre des contacts actifs. Ce point de repère a d'ailleurs déjà été utilisé (Benabid et al., 2002). D'après ces observations, nous pouvons donc proposer de calculer les coordonnées de la cible sous-thalamique ainsi :  $x = 0.44x_{\text{lat edge 3rd ventricle}} + 10.71\text{mm}$ ;  $y = 0.69x_{\text{mamillo-thalamic tract}} + 1.62 \text{ mm}$  or  $0.34 \text{ ACPC length} + 2.52 \text{ mm}$ ;  $z = 0.72x_{\text{thalamus height}} - 16 \text{ mm}$ . Il faut rappeler que cette cible représente la position théorique du centre du contact actif, et n'est donc pas la fin de la trajectoire de cartographie électrophysiologique per-opératoire (laquelle serait plus profonde).

Dans la seconde partie de ce travail, nous avons testé nos hypothèses sur les patients du groupe 2. Le nombre de patients est limité, en raison des critères de sélections choisis. L'erreur moyenne observée nous paraît acceptable :  $1.06 \pm 0.74\text{mm}$  en x,  $1.44 \pm 0.59 \text{ mm}$  en y, and  $1.44 \pm 0.95 \text{ mm}$  en z. Cette erreur est effet du même ordre de grandeur que la précision des procédures stéréotaxiques (et al SFN 2004; Hamid et al., 2005 ; Fiegele et al., 2008 ). L'erreur ne dépasse 2 mm que dans 2 cas sur 18 en x et en y (11%), dans 3 cas sur 18 en z (17%). Toutefois, la capacité de notre modèle à prédire la position du contact actif est imparfaite : dans 10 cas sur 18, le contact actif n'était pas le plus proche de la cible théorique. Il faut rester prudent dans l'interprétation de ce résultat, dans la mesure où plusieurs facteurs interviennent :

- l'imprécision de nos mesures,
- le fait que le choix entre deux contacts adjacents est en partie arbitraire, en tout cas variable dans le suivi post-opératoire,
- enfin, notre modèle ne tient compte ni du volume du contact actif (cylindre de 1,27

mm de diamètre et 1,5 mm de long), ni du volume de la cible anatomique (inconnu), ni de la diffusion du courant.

La méthode que nous proposons ici pourrait être une alternative aux méthodes classiques directe et indirecte. La visée directe, qui repose sur l'identification directe du NST en IRM (Lemaire et al., 2007), est en pratique souvent difficile car elle nécessite d'une part un long travail préalable de mise au point des séquences IRM, et d'autre part une très bonne connaissance de l'anatomie IRM de la région sous-thalamique. En outre, comme nous l'avons vu, la nature même de la cible anatomique est incertaine. C'est pour éviter cet écueil que nous avons décidé de sélectionner des patients opérés avec un très bon résultat clinique : nous avons fait l'hypothèse que pour tous ces patients chaque électrode était positionnée de façon optimale au contact d'une cible théorique unique.

La visée indirecte, à l'inverse, repose sur le calcul de coordonnées statistique. En pratique, ces coordonnées sont très standardisées : la plupart des équipes utilisent une cible située à 12 de la ligne médiane, 2 à 4 mm en arrière du point mi-commissural, 3 à 5 mm sous le plan CACP (Schlaier et al., 2005, Zonenshayn et al., 2004, Zheng et al., 2009, Voges et al., 2002, Vergani et al., 2007, Lanotte et al., 2002). Les auteurs décrivent très rarement une véritable normalisation en y, et *a fortiori* en z (Breit et al., 2006).

Les coordonnées moyennes des contacts actifs dans notre série sont les suivantes :  $x=12.09 \pm 1.43$  mm;  $y=10.97 \pm 1.7$  mm de PC ou  $-1.48 \pm 1.7$  de MCP;  $z= -2.96 \pm 1.68$  mm. Ces résultats sont très proches des données de la littérature (tableau 24), bien que l'on note de grandes variations entre les séries en x, y et z.

*Tableau 24. Position du centre des contacts actifs dans l'espace stéréotaxique : données de la littérature. Les mesures sont en mm.*

	n=	x	y/MCP	z
Notre série	22	$12.09 \pm 1.43$	$-1.48 \pm 1.7$	$-2.96 \pm 1.68$
Hamel et al.2003	25	$12.8 \pm 1.0$	$-1.9 \pm 1.4$	$-1.6 \pm 2.1$
Andrade-Souza 2005		$12.12 \pm 1.45$	$-2.41 \pm 1.63$	$-2.39 \pm 1.49$
Godinho et al. 2006	28	$11.35 \pm 1.06$	$-1.87 \pm 0.91$	$-2.29 \pm 1.07$
Vergani et al. 2007	25	$10.1 \pm 1.21$	$-3.75 \pm 1.51$	$-5.1 \pm 1.5$
St Cyr et al. 2002	29	$11.72 \pm 1.5$	$-1.62 \pm 1.98$	$-2.47 \pm 1.76$
Zonenshayn 2004	33	$13.3 \pm 2.3$	$-0.5 \pm 2.1$	$-0.1 \pm 2.8$
Starr et al. 2002	44	$11.8 \pm 0.17$	$-2.4 \pm 0.17$	$-3.8 \pm 0.19$
Breit et al. 2006	30	$11.9 \pm 1.2$	$-1.6 \pm 1.5$	$-2.6 \pm 1.2$
Benabid et al. 2000	193	$11.98 \pm 1.12$	$5.02 \pm 0.71$ ACPC/12	$-1.5 \pm 0.66$ HT/8

Dans ce travail, nous cherchions initialement des points de repère qui soient utilisables pour les trois coordonnées x, y et z. La cible théorique aurait alors pu être construite par trilatération, comme une moyenne pondérée de deux, trois ou quatre points de repère profond. Malheureusement, de tels points sont rares dans le cerveau, et la plupart des points que nous avons utilisés sont en réalité construits par l'intersection d'une structure anatomique et de plans arbitraires : par exemple, le point « bord latéral du pallidum en MCP » est situé à l'intersection du bord latéral du pallidum, du plan CACP et du plan inter-commissural. Pour cette raison, nous avons dû retenir des points de repère différents pour chacune des trois coordonnées de la cible théorique.

Plusieurs *scaling factors* ont été proposés dans la littérature. Le plus utilisé est bien-sûr la distance CACP (Breit et al., 2006), mais sa corrélation avec la coordonnée y de la cible est controversée. Andrade-Souza et al. (2005) ont relevé une corrélation satisfaisante ( $p=0,01$ ), contrairement à autres auteurs (Patel et al., 2008; Richter et al. 2004). L'autre *scaling factor* historique est, dans l'axe vertical, la hauteur du thalamus. La cible décrite par l'équipe de Benabid est ainsi localisée à 2/8 de HT sous le plan CACP (Breit et al., 2006, Benabid et al., 2002). Cette cible dérive du diagramme de Guiot, mais il n'existe pas à notre connaissance d'élément publié quant à la corrélation entre HT et site optimal de stimulation.

Daniluk et al. (2010 et 2008) ont comparé les coordonnées du centre du NST à différents points de repère identifiés en IRM. Dans l'axe des x, ils ont observé une corrélation avec la largeur du cerveau, la distance « biputamen » et la largeur du V3. Ces résultats sont concordants avec les nôtres, sauf pour ce qui est de la largeur du cerveau (de l'hémisphère cérébral dans notre cas). L'intérêt de la largeur du V3 avait d'ailleurs déjà été évoqué par Zhu et al. (2002), mais rejeté en revanche par Deogaonkar et al. (2011).

Dans l'axe des y, Daniluk et al. ont observé une corrélation avec la longueur de l'encéphale. Nous-mêmes n'avons pas testé ce *scaling factor*. Le plancher du V3 au niveau de la commissure post-mamillaire, dite aussi supra-mamillaire, a été proposé comme point de repère pour la coordonnée z de la cible subthalamique (Lee et al., 2006 ; Toda et al., 2009). Néanmoins, nous n'avons pas relevé de corrélation entre notre point de repère à ce niveau (le plancher du V3 dans le plan inter-commissural) et les contacts actifs, peut-être parce que le choix de l'un ou l'autre contacts de l'électrode (distants de 2 mm) induit des variations importantes dans la coordonnée z des contacts actifs.

Pour ce qui est de l'axe des y, nous avons démontré dans un article précédent que le



faisceau mamillo-thalamique repéré 4 mm sous le plan CACP pouvait être un point de repère satisfaisant pour le bord antérieur du NST (Caire et al., 2011). Dans ce travail, nous avons pu observer que le faisceau mamillo-thalamique est également corrélé avec la coordonnée y des contacts actifs. Le faisceau mamillo-thalamique est facilement visualisé en T2 axial comme une petite structure ronde située en arrière du fornix, au contact du bord latéral du troisième ventricule (figure 2). Son identification en revanche est parfois difficile en T1, comme nous l'avons relevé.

Deogaonkar et al. (2011) ont utilisé une méthode similaire à la nôtre pour analyser la corrélation existant entre la largeur de la citerne inter-pédonculaire (IPC) et la latéralité des contacts actifs dans une série de 50 patients (90 électrodes). Les auteurs ont observé une corrélation très significative ( $p=0.00018$ ). Néanmoins, la mesure de la largeur de la citerne inter-pédonculaire est, dans notre expérience, difficile et peu reproductible. Pour cette raison, nous n'avons pas retenu ce point de repère dans notre travail.

Cette étude repose sur l'analyse d'images IRM post-opératoire. Le choix que nous avons réalisé de points de repère était donc limité par les caractéristiques des images IRM T1 post-opératoire. Pour cette raison, nous n'avons pas pris en compte par exemple le noyau rouge, qui est pourtant un point de repère bien connu (Bejjani et al., 2002 ; Andrade-Souza et al., 2005 ; Danish et al., 2006).

## **D. Conclusion**

Nous avons proposé ici une nouvelle méthode de visée du noyau subthalamique, reposant sur des points de repère IRM simples. Une évaluation prospective de notre cible est en cours.

#### **IV. CIBLE SOUS-THALAMIQUE DEFINIE A PARTIR DE REPERES IRM: ETUDE D'UNE SERIE DE 5 PATIENTS.**

Cinq patients ont été opérés en utilisant notre cible normalisée comme cible de la chirurgie. Nous présentons ici une analyse rétrospective des résultats préliminaires obtenus sur cette courte série.

## A. Matériel

Cinq patients ont été inclus (3 femmes, 2 hommes). Les patients ont été opérés suivant une procédure conventionnelle :

- le cadre de stéréotaxie (Leksell G) était positionné sous anesthésie locale ;
- l'IRM était réalisée dans les conditions habituelles (T1 3D et T2 coronal) sur une machine Philips Achieva 1,5 T ;
- les coordonnées de la cible étaient calculées en utilisant comme points de repère sur le T1 3D la largeur du troisième ventricule dans le plan mi-commissural, le faisceau mamillo-thalamique 4 mm sous CACP et la hauteur du thalamus. Les coordonnées étaient : :  $x = 0.44x_{\text{lat edge 3rd ventricle}} + 10.71\text{mm}$ ;  $y = 0.69x_{\text{mamillo-thalamic tract}} + 1.62\text{ mm or }0.34\text{ ACPC length} + 2.52\text{ mm}$ ;  $z = 0.72x_{\text{thalamus height}} - 16\text{ mm.}$  ;
- la procédure était ensuite strictement identique à la procédure habituelle, utilisant le robot Neuromate pour le positionnement des électrodes, une cartographie électrophysiologique sur 5 trajectoires (enregistrement et stimulation), et le O-arm<sup>®</sup> pour le contrôle d'imagerie per-opératoire.

Pour les cinq patients, une acquisition 3D était réalisée en fin de procédure. Les images étaient ensuite utilisées pour repérer les différents contacts des électrodes définitives et pouvaient être fusionnées avec les IRM préopératoires.

## B. Méthode

Pour chaque patient, nous avons recueilli les données suivantes :

- en préopératoire :
  - le score UPDRS III;
  - la dose médicamenteuse exprimée en dose équivalente de L-dopa ;
- en per-opératoire :
  - la trajectoire retenue après cartographie électrophysiologique pour les patients

opérés sous anesthésie locale (centrale / antérieure / postérieure / médiale / latérale) ;

- trois-mois après l'intervention :
  - le numéro du plot utilisé sur chaque électrode ;
  - la distance vectorielle du plot actif à la cible théorique ;
  - la distance de chacun des trois autres plots à la cible ;
  - le score UPDRS III : on stimulation on traitement, on stimulation off traitement, off stimulation off traitement ;
  - la dose médicamenteuse exprimée en dose équivalente de L-dopa.

Les scores UPDRS post-opératoire étaient utilisés pour calculer :

- le *Stimulation-induced improvement* :  $SII = 100 \times (\text{UPDRS off treatment off stimulation} - \text{UPDRS off treatment on stimulation}) / \text{UPDRS off treatment off stimulation}$ ;
- le *L-dopa-induced improvement* :  $LII = 100 \times (\text{UPDRS off treatment off stimulation} - \text{UPDRS on treatment off stimulation}) / \text{UPDRS off treatment off stimulation}$ ;
- le ratio amélioration sous stimulation / amélioration sous L-dopa :  $SII/LII$ .

## C. Résultat

La qualité des images IRM était satisfaisante. Les points de repère étaient identifiables dans tous les cas.

Le score UPDRS III préopératoire moyen était de 42 (extrêmes 24 à 52). La dose médicamenteuse moyenne était de 1124 eq/J.

La trajectoire choisie à l'issue de la cartographie électrophysiologique était la trajectoire centrale dans 6 cas sur 10 (60%), une autre trajectoire dans les 4 autres cas (40%). A trois mois, le score UPDRS on stimulation on traitement moyen était de 14,4 (extrêmes 6 à 23). Le SII moyen était 57,8% (43 à 72%), et le ratio SII/LII moyen 140% (78 à 325%). La diminution moyenne du traitement en dose équivalente de L-dopa était de 47% (12 à 83%). La distance moyenne du plot actif à la cible théorique était de  $2,5 \pm 1$  mm (0,65 à 3,9 mm).

Les résultats sont détaillés dans le tableau 25.

*Tableau 25. Détail des données pré- et post-opératoire pour les 5 patients opérés.*

patients n°		1	2	3	4	5
UPDRS préopératoire		24	49	52	42	36
UPDRS post-opératoire	on stim/off med	8	28	23,5	20	10
	off stim/on med	9	29	15,5	16	28
	on stim/on med	6	23	12,5	16	10
SII		66,67	42,86	54,81	52,38	72,22
LII		62,50	40,82	70,19	61,90	22,22
rapport SII/LII		106,67	105,00	78,08	84,62	325,00
LEDD	LEDD préopératoire	1075	531	2000	942	1070
	LEDD post-opératoire	764	465	593	164	610
	% diminution	28,93	12,43	70,35	82,59	42,99
trajectoire retenue	côté droit	postérieure	centrale	postérieure	latérale	Centrale
	côté gauche	centrale	centrale	centrale	antérieure	centrale
distance plot actif-cible (mm)	côté droit	3,88	3,55	2,55	2,39	3,22
	côté gauche	3,6	1,12	1,44	2,69	0,65

## D. Discussion

Il s'agit là de résultats préliminaires, portant sur l'analyse rétrospective d'une courte série de 5 patients. Notre objectif était d'avoir une première idée de la faisabilité et de la pertinence clinique de la cible que nous proposons.

La faisabilité semble satisfaisante, puisque les points de repère (dont le faisceau mamillo-thalamique) ont pu être identifiés dans tous les cas.

En terme de résultats cliniques, nos résultats semblent intéressants : le rapport SII/LII est toujours supérieur à 75%, ce qui signifie que l'amélioration induite par la stimulation seule est supérieure à 75% de l'amélioration attendue par la L-dopa. Ces résultats sont à considérer avec précaution, mais sont corroborés par la diminution des doses de L-dopa (47% en moyenne).

Ces résultats nous ont paru justifier la mise en place d'un protocole prospectif comparant une procédure conventionnelle sous anesthésie locale avec mapping électrophysiologique à une procédure conduite sous anesthésie générale en utilisant comme cible de l'implantation notre cible normalisée. Le résumé du protocole PARKEO est disposé en annexe.

## **DISCUSSION GÉNÉRALE.**

Ce travail est né d'une constatation simple : les évolutions de la visée du NST depuis 10 ans viennent presque exclusivement de l'amélioration des techniques de visée directe. En effet, un certain nombre d'auteurs se consacrent à l'optimisation des séquences IRM (Volz et al., 2009 ; Sudhyadhom et al., 2009 ; Vassal et al., 2012), et il est évident que les possibilités de segmentation des noyaux gris centraux ont grandement progressé, du moins dans les centres qui bénéficient de l'implication des neuroradiologues dans le développement de nouvelles séquences. En revanche, la visée indirecte est restée relativement figée. La dernière innovation, pourtant modeste, qui soit vraiment passée dans les mœurs est l'utilisation du bord antérieur du noyau rouge comme point de repère en IRM axiale, décrite en 2000 par Bejjani et al. (2000). L'idée de repérer la commissure post-mamillaire, proposée par deux équipes (Lee et al., 2006 ; Toda et al., 2009), n'a pas été reprise. On aurait pu supposer, au contraire, que la généralisation de l'IRM à 1,5 voire à 3 T allait faire progresser la visée indirecte parallèlement à la visée directe en permettant d'identifier de nouveaux points de repère. Enfin, les techniques de segmentation automatique sont encore loin d'une application en pratique quotidienne. Nous nous sommes donc proposé de travailler sur des données IRM récentes afin de tâcher de faire progresser les modalités de la visée indirecte.

## **A. Les limites actuelles de la visée du noyau subthalamique.**

La visée indirecte stricte, reposant sur le seul calcul de coordonnées millimétriques à partir des seuls points CA et CP, apparaît maintenant comme relativement archaïque : elle prive le chirurgien des bénéfices de l'IRM.

A l'inverse, la visée directe stricte, reposant sur l'identification visuelle de la cible sans référence aucune aux repères stéréotaxiques conventionnels, constitue probablement le but à atteindre. Sa diffusion se heurte tout de même à deux écueils :

- D'une part, la qualité des images obtenues dans les différents centres est très hétérogène. Il n'est en outre pas possible de proposer de protocole standardisé, car un protocole d'imagerie n'est pas directement transférable d'une machine à une autre (même de modèle identique), et il faut donc réaliser un important travail de mise au point centre par centre.
- D'autre part, il faut savoir ce que l'on vise. Or le problème que nous avons mis en évidence est justement l'incertitude quant à la cible anatomique: NST

sensori-moteur dors-latéral? zone de convergence du NST, de la ZI et du faisceau lenticulaire?

Le tableau 26 propose une synthèse de la littérature récente portant sur la comparaison de ciblage réalisés selon des méthodes directes, indirectes et parfois combinées (Zonenshayn et al., 2000 ; Cuny et al., 2002 ; Andrade-Souza et al., 2005 ; Schlaier et al., 2005 ; Breit et al., 2006 ; Acar et al., 2007 ; Ashkan et al., 2007 ; Patel et al., 2008 ; Caire et al., 2009). On pourra observer l'hétérogénéité des conclusions : chacun peut tirer de données proches des conclusions très différentes, puisque chacun compare des modalités de visée directe qui lui sont propres à des modalités de visée indirecte qui lui sont également propres. Il ne faut en effet pas oublier que les données rapportées par chaque équipes ne sont en aucune façon transposable à d'autres équipes, en particulier pour la visée directe puisque la qualité du ciblage du NST réalisé par les auteurs n'est pas contrôlable.

Enfin, les techniques assistées par ordinateur n'ont pas révolutionné nos pratiques. La segmentation automatique (Haegelen et al., 2012 ; Villéger et al., 2006) reste loin d'un usage de routine. Les atlas déformables eux-mêmes restent d'un usage marginal :

- Leur maniement est difficile ;
- La précision de recalage est variable selon les patients et selon les zones analysées, et les modalités de déformation restent perfectibles ;
- Enfin, ils proposent des images qui sont certainement « trop belles » pour le niveau de précision du recalage effectivement réalisé, donnant une fausse sécurité dans l'interprétation, ce qu'illustrent la figure 59 provenant d'un patient analysé à l'aide du logiciel de Yelnik et al. pour le chapitre III. Cette limite des atlas est bien connue des neurochirurgiens, mais pas des neurologues. Le danger vient peut-être de la tendance actuelle à considérer ces données comme le *gold-standard*, alors de toute évidence il n'en est rien.

Dans l'avenir, on pourrait imaginer que les progrès dans la reconnaissance automatisée ou semi-automatisée de structures cérébrales profondes viennent du domaine de la logique floue, permettant de reproduire un raisonnement qui prend en compte plusieurs paramètres (signal en T1 et en T2, localisation par rapport au ventricule latéral, au noyau rouge, etc).



**Tableau 26. Comparaison de méthodes directes et indirectes de visée du noyau subthalamique : revue de la littérature.**

1 <sup>er</sup> auteur, année	Nb de patients	Méthodes de visée	Critères d'analyse	Résultats	Conclusion
Zonenshayn et al., 2000	15	1/ IRM T2 coupes coronales 2/ atlas de Schaltenbrand 3/ coord. CACP 4/ méthode composite	Distance à la cible électrophysiologique	1/ 2,6±1,3 mm 2/ 1,7±1,1 mm 3/ 1,5±0,8 mm 4/ 1,3±1,1 mm	La cible composite en IRM offre la meilleure approximation de la cible électrophysiologique.
Cuny et al., 2002	14	1/ IRM T2 coupes coronales, 2/ coord. CACP en IRM, 3/ coord. CACP /ventriculographie	Distance à la cible électrophysiologique	1/ 3,9±1,9 mm 2/ 2,6±1,2mm 3/ 2,8±1,2mm	La cible indirecte en IRM offre la meilleure approximation de la cible électrophysiologique.
Andrade-Souza et al., 2005	14	1/ IRM T2 coupes coronales 2/ coord. CACP en IRM 3/ Red nucleus- based method	Distance au contact actif	1/ 4,66±1,33 mm 2/ 3,42±1,34 mm 3/ 3,19±1,19 mm	Le noyau rouge est un point de repère fiable pour approcher la position du contact actif.
Schlaier et al., 2005	14	1/ IRM T2 coupes axiales 2/ IRM T2 coupes coronales 3/ atlas coupes axiales 4/ atlas coupes coronales 5/ Coord. CACP	Comparaison des coordonnées des cibles obtenues selon ces 5 méthodes	La coord. (z, y et z) directes et indirectes sont significativement différentes. La différence peut dépasser 6 mm.	Le targeting direct est préférable, car la visée indirecte ignore la variabilité interindividuelle.
Breit et al., 2006	30	1/ IRM T2 coupes coronales 2/ coord. CACP /ventriculographie	Distance au contact actif	1/ 4,1±1,7 mm 2/ 2,4±1,1 mm	La visée indirecte utilisant la ventriculographie est plus précise que la visée directe en IRM.
Acar et al., 2007	20	1/ coord. CACP en IRM 2/ IRM à haut champ (3T)	Comparaison des coordonnées des cibles	Différences = 0,45 mm en x, 0,72 mm en y, 0,98 mm en z.	La visée directe est techniquement réalisable.
Ashkan et al., 2007	29	1/ IRM T2 coupes axiales 2/ coord. CACP en IRM	Comparaison des coordonnées des cibles	Les coord. sont significativement différentes (1,7 mm en x, 0,7 mm en y, 0,7 mm en z).	La visée directe est plus précise, en raison de la variabilité interindividuelle dans la localisation du NST.
Patel et al., 2008	66	1/ IRM T2 2/ atlas de Schaltenbrand	Comparaison des coordonnées des cibles	Différence significative en x et en z, non significative en y	L'IRM met en évidence des variations substantielles dans la localisation du NST.
Caire et al., 2009	22	1/ contournage direct IRM 2/ diagrammes proportionnels	Coord. des barycentres	Différences significatives dans les coord. x, y et z	Les diagrammes proportionnels ne correspondent pas au NST moyen.

## **B. De nouveaux points de repère profonds en DBS**

Si on veut approcher le repérage du NST, il n'existe pas à l'heure actuelle de méthode parfaite. Il faut donc multiplier les angles d'approche: ciblage statistique indirect selon la localisation de CA et CP, visualisation directe du NST en IRM et utilisation de points de repère internes dont on connaît grossièrement les rapports avec la cible.

Le seul point de repère visuel qui se soit imposé en pratique courante est le noyau rouge, le NST étant repéré par rapport à son bord antérieur (Bejjani et al., 2000), voire par rapport à son bord latéral (Andrade-Souza et al., 2005). Les autres points de repère proposées dans la littérature n'ont pas connu le même succès, qu'il s'agisse du *nigrocapsular angle* en IRM sagittale (Giller et al., 2005), de la commissure post-mamillaire (Lee et al., 2006 ; Toda et al., 2009), du plan passant par les corps mamillaires et la commissure postérieure (Rijkers et al., 2007), ou encore du quadrilatère formé par le thalamus, la capsule interne, la substance noire et le plan interhémisphérique (Pollo et al., 2003). C'est pour cette raison que nous avons exploré les rapports du faisceau mamillo-thalamique avec le NST.

Le faisceau mamillo-thalamique dans notre expérience est un bon point de repère, facilement utilisable en pratique quotidienne et reproductible. Dans la DBS subthalamique, il nous paraît surtout être une limite antérieure pour la zone d'exploration électrophysiologique : un positionnement plus antérieur de la microélectrode antérieure est inutile. Son identification, parfois difficile en T1, est en revanche toujours aisée en T2 axial.

Son intérêt en psychochirurgie, où la cible pourrait être localisée dans le pôle antérieur du NST, reste à évaluer. Nous avons pour cela déposé un amendement au protocole STOC (voir annexe 2). Le but de cet amendement sera d'étudier *a posteriori* la position de la cible retenue par rapport au point de repère que constitue le faisceau mamillo-thalamique.

## **C. Vers une normalisation de l'espace stéréotaxique**

Nous nous sommes intéressés aux possibilités de normalisation de l'espace stéréotaxique en deux étapes successives, prenant comme point de référence d'abord le centre anatomique du NST, puis le centre du contact actif.

### **1. Centre du NST versus centre du contact actif.**

Dans le premier travail, portant sur la corrélation entre le centre anatomique du NST et des

points de repère profonds, nous avons utilisé des images IRM pondérées en T2. Certains des points de repère que nous avons alors identifiés n'ont pu être réutilisés lorsque nous avons travaillé sur des IRM postopératoires, pondérées en T1: le centre et les bords (antérieur, postérieur, supérieur et inférieur) du noyau rouge, la pointe médiale du putamen. Par ailleurs, nous avons remplacé (dans l'axe des z) la commissure post-mamillaire, dont les limites sont difficiles à préciser et qui nous semblait donc peu reproductible, par le plancher du troisième ventricule à l'aplomb du point mi-commissural).

Nous nous sommes intéressés à la cohérence des résultats du processus de normalisation obtenus en considérant d'une part le centre anatomique du NST et d'autre part le centre du contact actif. Les résultats sont détaillés dans les tableaux 27 à 29.

Dans l'axe médio-latéral, cinq points de repère sont communs aux deux études. Le bord latéral du putamen est le seul à être corrélé à la fois au centre du NST et au centre du contact actif. En revanche, les résultats sont discordants pour le bord latéral du V3, le faisceau mamillo-thalamique et la largeur de l'hémisphère.

Dans l'axe antéropostérieur, cinq points de repère sont communs aux deux études: le corps mamillaire, la commissure antérieure, le faisceau mamillo-thalamique, la pointe antérieure du putamen et l'angle ponto-mésencéphalique. Tous sont corrélés à la fois au centre anatomique du NST et au centre du contact actif.

Dans l'axe inféro-supérieur, quatre points de repère sont communs aux deux études: la hauteur du thalamus, le centre du corps mamillaire, l'angle ponto-mésencéphalique, le bord supérieur du pont. Les trois derniers de ces points ne sont corrélés ni avec le centre anatomique du NST, ni avec le centre du contact actif. La hauteur du thalamus, seul point de repère corrélé avec le centre du contact actif, n'est en revanche pas corrélé avec le centre du NST.

En pratique, la normalisation réalisée à partir du centre du noyau subthalamique n'a qu'un intérêt limité, puisqu'elle ne nous a pas permis d'approcher réellement les points de repère corrélés avec le centre du contact actif, notamment dans l'axe médio-latéral (x) et dans l'axe supéro-inférieur (z).

*Tableau 27. Corrélation entre les points de repère IRM et (1) le centre du NST, (2) le centre du contact actif, dans l'axe médio-latéral. Vert : il existe une corrélation dans les deux cas. Rouge : pas de corrélation dans les deux cas. Orange : discordance.*

	p<0,05	
	Centre du NST	Centre du contact actif
Bord latéral du V3	Non	Oui
Bord latéral du pallidum		Oui
Bord latéral du putamen	Oui	Oui
Point postérieure du putamen		Oui
Bord latéral du noyau rouge	Oui	
Pointe médiale du putamen	Oui	
Pointe postérieure du pallidum	Oui	
Largeur de l'hémisphère	Oui	Non
Corps mamillaire	Non	Non
Faisceau mamillo-thalamique	Oui	Non
Pointe antérieure du putamen	Non	Non

Tableau 28. Corrélation entre les points de repère IRM et (1) le centre du NST, (2) le centre du contact actif, dans l'axe médio-latéral. Vert : il existe une corrélation dans les deux cas. Rouge : pas de corrélation dans les deux cas. Orange : discordance

	p<0,05	
	Centre du NST	Centre du contact actif
Centre du noyau rouge	Oui	
Bord antérieur du noyau rouge	Oui	
Corps mamillaire	Oui	Oui
Jonction ponto-mésencéphalique	Oui	Oui
Pointe médiale du putamen	Oui	
Pointe postérieure du pallidum	Oui	
Pointe postérieure du putamen		Oui
Pointe antérieure du putamen	Oui	Oui
Commissure antérieure	Oui	Oui
Faisceau mamillo-thalamique	Oui	Oui

Tableau 29. Corrélation entre les points de repère IRM et (1) le centre du NST, (2) le centre du contact actif, dans l'axe inféro-supérieur. Vert : il existe une corrélation dans les deux cas. Rouge : pas de corrélation dans les deux cas. Orange : discordance.

	p<0,05	
	Centre du NST	Centre du contact actif
Hauteur du thalamus	Non	Oui
Plancher du V3 en MCP		Non
Corps mamillaire	Non	Non
Jonction ponto-mésencéphalique	Non	Non
Bord supérieur du pont	Non	Non
Centre du noyau rouge	Oui	
Pôle supérieur du noyau rouge	Oui	
Pôle inférieur du noyau rouge	Oui	
Commissure post-mamillaire	Oui	

Globalement, les résultats obtenus dans nos deux séries sont donc différents. Plusieurs facteurs l'expliquent : non-superposition (probable) de la cible subthalamique et du centre du noyau, et différences entre les deux populations (sains vs malades, 23 vs 58 ans)

Il apparaît également des discordances plus fines, qui méritent d'être notées. On peut ainsi superposer les diagrammes de corrélation centre de NST/landmark et contact actif/landmark (figures 60 à 62).

Pour ce qui est de la corrélation en x avec le bord latéral du putamen (figure 60), on remarque que si les droites de régression ont des pentes proches, les valeurs portées en abscisse (bord latéral du putamen) sont contrastées : elles sont plus faibles pour le groupe de sujets sains (en bleu) que pour le groupe de patients parkinsoniens (en rouge). Cela pourrait être dû à un élargissement du V3 lié à l'âge et à la maladie.

La corrélation en y avec le faisceau mamillo-thalamique montre en revanche des droites de régression très proches dans les deux groupes, et une répartition des valeurs en abscisse apparemment homogène (figure 61) : centre du NST et cible auraient donc des coordonnées y proches, et seraient également corrélées à la coordonnée y du faisceau mamillo-thalamique.

La figure 62, enfin, illustre la corrélation en z avec la hauteur du thalamus (HT). On voit que :

- chez les sujets sains, hauteur du thalamus et position du centre du NST en sont pas corrélées, le centre du NST restant relativement invariant dans cet axe ;
- dans le groupe de sujets parkinsoniens, en revanche, la coordonnée z de la cible varie fortement, et dans le même sens que HT.

L'interprétation de ces observations est extrêmement délicate :

- la position de la cible serait très variable en z alors que la position du centre du NST reste stable ;

- quelle est la part de cette discordance due aux différences (âge , maladie) entre les deux groupes ?

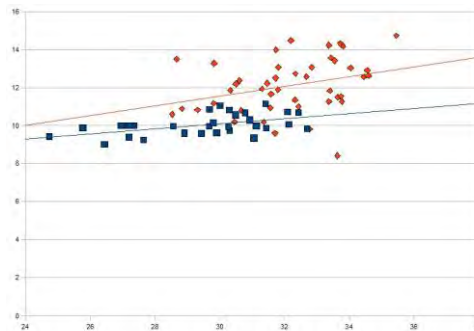


Figure 60. Représentation schématique de coordonnée x (latéralité) des contacts actifs (en rouge) et du centre du noyau subthalamique (en bleu) en fonction de la largeur du putamen en MCP.

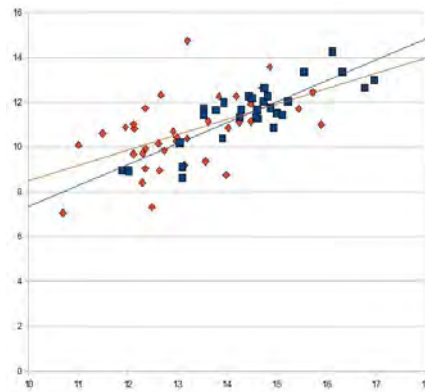


Figure 61. Représentation schématique de la coordonnée y (antéro-postérieure) des contacts actifs (en rouge) et du centre du noyau subthalamique (en bleu) en fonction de la coordonnée y du faisceau mamillo-thalamique.

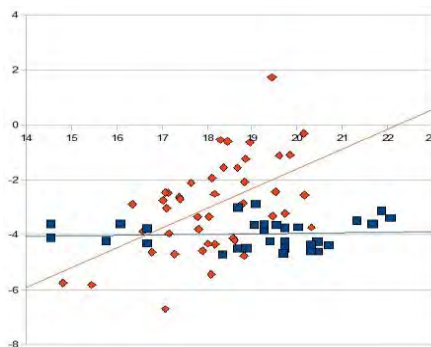


Figure 62. Représentation schématique de la coordonnée z (verticale) des contacts actifs (en rouge) et du centre du noyau subthalamique (en bleu) en fonction de la hauteur du thalamus.

## 2. Vers une cible normalisée ?

Le travail réalisé autour de la normalisation de l'espace stéréotaxique orthogonal CACP ne prenant comme point de référence le centre anatomique du NST nous a conduit à nous demander s'il était possible, en s'appuyant sur ces données préalables, de proposer une normalisation de la cible subthalamique dans les trois plans de l'espace, afin d'obtenir une cible aussi invariante que possible. Nous nous sommes intéressés *a contrario* à la cible fonctionnelle, c'est-à-dire au centre du contact utilisé en stimulation chronique (contact actif) : nous souhaitions identifier des repères internes facilement identifiables en IRM, par rapport auxquels la position de la cible serait la plus invariante possible. Ce travail a par ailleurs été effectué à partir de patients sélectionnés pour leur bon résultat clinique, afin d'éliminer tous les patients pour lesquels un résultat suboptimal aurait pu résulter d'un mauvais positionnement d'électrode(s).

Ce travail présente deux limites principales. La première est le nombre limité de patients inclus (22 dans le premier groupe, 9 dans le second), qui est expliqué par les critères de sélections restrictifs que nous avons retenus. La seconde est liée au fait que nous n'avons pas pu identifier de point de repère utilisable dans les trois plans de l'espace stéréotaxique. Nous avons dû proposer un point de repère spécifique pour chacune des trois coordonnées de la cible, alors que notre but initial était de construire un modèle où la cible théorique aurait été une moyenne pondérée de quelques points de repères simples, ce qui aurait rendu la technique facilement automatisable.

Les applications pratiques de notre cible normalisée dépendront des résultats de l'étude prospective. En effet, les données recueillies lors de la comparaison *a posteriori* de notre cible et de la position effective des contacts actifs dans les patients du groupe ont deux limites :

- D'une part, le nombre de patients est limité : 9 patients, soit 18 électrodes ;
- D'autre part, l'interprétation des erreurs relevées (distance entre la cible théorique et le contact actif) est difficile. Comme nous l'avons vu, ces erreurs sont de  $1.06 \pm 0.74\text{mm}$ ,  $1.44 \pm 0.59\text{ mm}$ , and  $1.44 \pm 0.95\text{ mm}$  respectivement dans les axes x, y et z. Ces erreurs sont significatives, mais elles correspondent à des distances mesurées entre deux points de l'espace, alors que la cible anatomique comme le contact de l'électrode sont en réalité des structures dont le volume ne peut être réduit à un point. Si l'on ajoute à cela l'imprécision de nos mesures, on ne peut qu'être extrêmement prudent quant à la significativité des erreurs relevées.

Les résultats de l'étude préliminaire utilisant notre cible normalisée sont très encourageants, puisque tous les patients ont un ratio *stimulation-induced improvement / L-dopa-induced improvement* supérieur à 75%. Néanmoins, 4 électrodes sur 10 ont été positionnées en suivant

une trajectoire autre que la centrale. Il n'existe à notre connaissance aucune donnée quant au taux de trajectoires centrales selon le type de visée, mais *a priori* un taux de 60% semble au moins du même ordre que les taux connus. Il nous faudra donc attendre les résultats du protocole PARKEO pour évaluer en prospectif les résultats d'une implantation systématique au niveau de la cible théorique. L'interprétation *a posteriori* des données provenant de patients opérés sous anesthésie locale avec mapping électrophysiologique se heurte en effet à deux écueils : d'une part le choix d'une trajectoire est parfois indiscutable, mais il arrive régulièrement que ce choix se fasse entre deux trajectoires de qualité proche ; d'autre part le choix final du contact actif peut également se faire entre deux contacts qui donnent des résultats comparables. Choix d'une trajectoire et choix d'un plot peuvent donc être en partie subjectifs, et les effets de cette variabilité sont mal connus.

### **3. Perspectives.**

Ce travail peut ouvrir vers les perspectives suivantes :

- La méthodologie que nous avons utilisée pour calculer les coordonnées d'une cible subthalamique normalisée pourrait être appliquée au Vim. En effet, celui-ci reste difficile à identifier en IRM, même si des travaux récents lui ont été consacrés (Vassal et al., 2012 ; Mercado et al., 2006). Il est envisageable de collecter les données IRM de patients opérés avec un bon résultat clinique (amélioration de plus de 75% du score sur l'échelle Tremor Rating Scale), et de noter la position des points de repères que nous avons déjà utilisés, ainsi que des contacts actifs. Nous avons vu notamment que la limite postérieure entre GPe et putament pourrait être un bon marqueur de la coordonnée y de la cible Vim. Pour le GPi en revanche, l'identification directe de la cible en IRM est maintenant bien codifiée, en particulier depuis les travaux de l'équipe de Coubes (Vayssière et al., 2000 et 2002).
- Il serait également intéressant de prendre en compte ultérieurement le volume des contacts de chaque électrode de DBS, ainsi que la diffusion du courant électrique selon les paramètres de stimulation utilisés (Maks et al., 2009).
- Enfin, les calculs que nous proposons pour déterminer les coordonnées de la cible pourraient être facilement automatisés dans le cadre de logiciels stéréotaxiques usuels. On peut imaginer un système où, après le repérage de CA, CP et du plan interhémisphérique, le logiciel demanderait à l'opérateur d'identifier quelques points de repère profonds et proposerait alors automatiquement une cible théorique. Celle-ci



pourrait être par exemple comparée au NST visualisé en T2.

## **D. Utilisation d'une électrode en place comme repère de visée per-opératoire.**

L'idée de départ était qu'une électrode déjà en place peut servir de référence pour positionner une nouvelle électrode: la nouvelle cible ( $x_{\text{cible}}$ ,  $y_{\text{cible}}$ ,  $z_{\text{cible}}$ ) peut être définie par rapport à l'extrémité de l'électrode en place, ou rapport au centre du contact 0 ( $x_{\text{ref}}$ ,  $y_{\text{ref}}$ ,  $z_{\text{ref}}$ ) par exemple. Ainsi, on aura par exemple:  $x_{\text{cible}}=x_{\text{ref}}+1$  mm,  $y_{\text{cible}}=y_{\text{ref}}+2$ mm et  $z_{\text{cible}}=z_{\text{ref}}$ . En per-opératoire, on peut facilement contrôler le positionnement de la nouvelle électrode par rapport à l'électrode déjà en place en utilisant des clichés scopiques face et profil.

Nous avons vu que l'utilisation d'une électrode en place comme repère de visée pour une réimplantation est techniquement réalisable et qu'elle permet un positionnement final conforme au ciblage :

- Dans notre série de réimplantation d'électrodes dans le NST et le Vim, la distance entre la cible et le contact le plus proches était de  $1,24 \pm 0,44$  mm ;
- Nous pouvons y ajouter les données d'électrodes réimplantées dans le GPi (non traitées dans le chapitre III car les données cliniques étaient insuffisantes). Il s'agissait de 7 électrodes chez 4 patients. La précision de l'implantation (distance entre la cible et le contact le plus proche) est alors de  $1,57 \pm 0,94$  mm.

Il semble donc que l'existence d'un repère radiologique proche de la cible puisse être une aide en per-opératoire. Les applications pratique de cette technique sont toutefois limitées puisque :

- d'une part les indications de réimplantation d'électrodes sont peu fréquentes ;
- d'autre part ce principe d'un repère interne ne peut pas être étendu car il faut un repère profond visualisable en scopie per-opératoire, donc métallique. Cette technique n'est donc pas transposable pour une implantation initiale.

Par ailleurs, à l'usage, ce système pose quelques difficultés. En effet, le calcul de position de la cible était réalisé par l'équipe de J. Yelnik sur un logiciel dédié. Les coordonnées de la cible théorique ( $x_{\text{cible}}$ ,  $y_{\text{cible}}$ ,  $z_{\text{cible}}$ ) nous étaient données en référence à l'électrode en place ( $x_{\text{ref}}$ ,  $y_{\text{ref}}$ ,  $z_{\text{ref}}$ ). Or il est difficile de s'assurer de ce que le référentiel stéréotaxique orthogonal que l'on construit sur l'IRM préopératoire du patient est strictement identique au référentiel stéréotaxique orthogonal construit par J Yelnik. Ainsi, il est apparu pour les premiers patients que le positionnement des points de référence CA et CP n'était pas identique dans les 2 cas, ce qui se traduisait par des distances CACP significativement différentes.

## **E. Quelles évolutions techniques en stimulation cérébrale profonde?**

Au terme de ce travail, nous pouvons tâcher de nous replacer dans le contexte des évolutions possibles de la DSB subthalamique dans les prochaines années.

### **1. Pré-targeting.**

Si l'arrivée des IRM à 3T n'a pas révolutionné la visée subthalamique, il est en revanche possible que l'IRM à très haut champ (7T et au-delà), d'ores et déjà utilisable en imagerie humaine *in vivo*, permette d'obtenir un niveau de précision histologique dans l'analyse de l'anatomie subthalamique (Abosch et al., 2010 ; Duchin et al., 2012 ; Lenglet et al., 2012).

L'autre champ d'innovation en imagerie préopératoire est celui du tenseur de diffusion, permettant l'analyse de la connectivité dans la région des noyaux gris centraux (Coenen et al., 2011 ; Sedrak et al., 2010 ; Lemaire et al., 2011 a et b). L'équipe de Bruce Pike au MNI travaille notamment sur la combinaison d'images IRM de diffusion et de données d'imagerie fonctionnelle (Brunenberg et al., 2011).

### **2. Place de l'électrophysiologie**

Au cours des dernières années se sont développées les procédures conduites sous anesthésie générale. Leur émergence semble liée pour l'essentiel à l'amélioration des conditions de repérage de la cible subthalamique (Harries et al., 2012). Leur intérêt est de réduire la durée de la procédure (Sutcliffe et al., 2011), ainsi que l'inconfort pour le patient (Hertel et al., 2006, Maltête et al., 2004). Les résultats cliniques semblent cohérents avec les résultats de procédures menées sous anesthésie locale (Harries et al., 2012 ; Hertel et al., 2006 ; Lefaucheur et al., 2008) (tableau 30). Il est intéressant de constater qu'une exploration électrophysiologique reste en général réalisée en per-opératoire, bien que la stimulation ne soit pas possible. Lefaucheur et al. (2008) ont d'ailleurs noté que la distance d'enregistrement d'une activité typique du NST sur la meilleure trajectoire serait un élément important du pronostic.

*Tableau 30. Résultats cliniques de la stimulation subthalamique sous anesthésie générale.*

1 <sup>er</sup> auteur	Année	Nombre de patients	% d'amélioration	
			Stimulation on Traitement on	Stimulation on Traitement off
Hertel et al.	2006	9	72%	56%
Harries et al.	2012	54	63%	33%
Lefaucheur et al.	2008	82	73%	56%
Maltête et al.	2004	15	80%	64%

Les années 2000 ont également vu apparaître le guidage per-opératoire par l'analyse spectrale des potentiels de champ locaux (LFP, *local field potentials*), autour notamment des travaux de l'équipe de Peter Brown à Londres (Chen et al., 2006 ; Yoshida et al. 2010). Ces techniques restent pour l'essentiel du domaine de la recherche, et restent d'un usage marginal en routine.

### 3. Imagerie pré-opératoire

La téléradiographie disparaît progressivement des blocs opératoires français, l'installation de nouveaux systèmes comme le renouvellement de systèmes anciens n'étant plus possible. Les capteurs plans ont été privilégiés au cours des dernières années, mais il est probable que les systèmes d'imagerie 3D per-opératoire vont gagner la plupart des salles de stéréotaxie, en raison de leur simplicité et de leur polyvalence. Nous avons vu que le O-arm<sup>®</sup> reste pénalisé par son FOV et la qualité de ses images, mais d'autres systèmes devraient être commercialisés.

On peut par ailleurs imaginer des systèmes intégrés associant bras robotisé pour la descente des électrodes et contrôles d'imagerie 2D ou 3D automatisés en per-opératoire. C'est notamment ce que laisse imaginer la combinaison O-arm<sup>®</sup> / robot Neuromate<sup>®</sup> installée à Bordeaux.

Quoi qu'il en soit, l'expérience nous montre que les grandes évolutions techniques sont pour l'essentiel imprévisibles.

## **CONCLUSION**

Notre but dans ce travail était de proposer quelques pistes d'amélioration de la procédure d'implantation d'électrodes de DBS dans la cible subthalamique, en travaillant à la fois sur la qualité du geste et sur la définition de la cible fonctionnelle.

Nous avons pu montrer notamment :

1/ que l'imagerie 3D per-opératoire est faisable, et constitue une avancée probablement significative dans la qualité du geste d'implantation d'électrodes de stimulation cérébrale profonde. Nous avons travaillé ici à partir des résultats obtenus avec un appareil actuellement commercialisé, mais il est probable que d'autres appareils permettront rapidement des avancées intéressantes (acquisition préopératoire cadre en place, images parenchymateuses).

2/ que le faisceau mamillo-thalamique, identifié sur une coupe axiale 4 mm sous le plan CACP, est un repère IRM très simple qui peut être facilement utilisé en pratique quotidienne pour le repérage de la limite antérieure du noyau subthalamique. D'autres points de repère peuvent être proposés, notamment pour le repérage du Vim.

3/ qu'il est possible de normaliser l'espace stéréotaxique non seulement dans l'axe antéro-postérieur selon la distance CACP, mais aussi dans l'axe médio-latéral et dans l'axe vertical. Plusieurs repères de normalisation sont envisageables selon le type de séquence IRM que l'on utilise.

4/ que, dans ce référentiel stéréotaxique normalisé, il est possible de déterminer à partir de points de repère simples une cible subthalamique apparemment fiable. La validation de cette méthode fera l'objet d'une évaluation prospective dans le cadre du protocole PARKEO à Bordeaux, dont l'investigateur principal est le Dr X. Hoarau (annexe 3). Il s'agit d'un essai prospectif monocentrique, randomisé en deux groupes parallèles :

- Groupe 1 : intervention sous anesthésie générale, sans électrophysiologie, avec implantation du générateur dans le même temps. La cible de la chirurgie est la cible normalisée que nous avons définie ici.
- Groupe 2 : procédure conventionnelle sous anesthésie locale, avec électrophysiologie per-opératoire. L'implantation du générateur a lieu dans un second temps sous anesthésie générale.

Le critère principal de jugement est l'amélioration du score UPDRS moteur sous stimulation seule à trois mois. Parmi les critères secondaires, on retiendra notamment :

- la proportion de patients dans chaque groupe atteignant de seuil d'efficacité de la procédure chirurgicale et d'efficacité de la stimulation de 35%, 50% et 65% d'amélioration du score UPDRS 3 ;
- la proportion d'échecs de la procédure sous anesthésie générale (amélioration de moins

de 35% du score UPDRS 3, ou effets secondaires rendant impossible une stimulation suffisante) ;

- la dose calculée équivalent L-DOPA en préopératoire et à trois mois et la réduction de dose entre la période préopératoire et la visite à 3 mois.

Le nombre de patients à inclure est de 30, sur une durée de 24 mois.

Ce travail de thèse s'inscrit, enfin, dans la cadre de la mise en place au CHU de Limoges de la technique de stimulation cérébrale profonde dans le traitement des mouvements anormaux (Parkinson et tremblement essentiel). Notre équipement associe cadre de Leksell et console d'électrophysiologie Inomed. Nous avons eu la chance d'être les premiers à pouvoir utiliser le O-arm® en stéréotaxie (Caire et al. 2010). 12 patients ont été opérés à ce jour (10 cas de maladies de Parkinson, 2 de tremblements essentiels).

## BIBLIOGRAPHIE

1. Abosch A, Yacoub E, Ugurbil K, Harel N. An assessment of current brain targets for deep brain stimulation surgery with susceptibility-weighted imaging at 7 tesla. *Neurosurgery*. 2010 déc;67(6):1745-1756; discussion 1756.
2. Acar F, Miller JP, Berk MC, Anderson G, Burchiel KJ. Safety of anterior commissure-posterior commissure-based target calculation of the subthalamic nucleus in functional stereotactic procedures. *Stereotact Funct Neurosurg*. 2007;85(6):287-91.
3. Albe-Fessard D, Arfel G, Guiot G. Dérivations d'activités spontanées et évoquées dans les structures cérébrales profondes de l'homme. *Rev Neurol (Paris)*. 1962;(106):89-105.
4. Andrade-Souza YM, Schwalb JM, Hamani C, Eltahawy H, Hoque T, Saint-Cyr J, et al. Comparison of three methods of targeting the subthalamic nucleus for chronic stimulation in Parkinson's disease. *Neurosurgery*. 2005 avr;56(2 Suppl):360-368; discussion 360-368.
5. Anheim M, Batir A, Fraix V, Silem M, Chabardès S, Seigneuret E, et al. Improvement in Parkinson disease by subthalamic nucleus stimulation based on electrode placement: effects of reimplantation. *Arch. Neurol*. 2008 mai;65(5):612-6.
6. Ashkan K, Blomstedt P, Zrinzo L, Tisch S, Yousry T, Limousin-Dowsey P, et al. Variability of the subthalamic nucleus: the case for direct MRI guided targeting. *Br J Neurosurg*. 2007 avr;21(2):197-200.
7. Baker KB, Tkach J, Hall JD, Nyenhuis JA, Shellock FG, Rezai AR. Reduction of magnetic resonance imaging-related heating in deep brain stimulation leads using a lead management device. *Neurosurgery*. 2005 oct;57(4 Suppl):392-397; discussion 392-397.
8. Bardinet E, Bhattacharjee M, Dormont D, Pidoux B, Malandain G, Schüpbach M, et al. A three-dimensional histological atlas of the human basal ganglia. II. Atlas deformation strategy and evaluation in deep brain stimulation for Parkinson disease. *J. Neurosurg*. 2009 févr;110(2):208-19.
9. Bejjani BP, Dormont D, Pidoux B, Yelnik J, Damier P, Arnulf I, et al. Bilateral subthalamic stimulation for Parkinson's disease by using three-dimensional stereotactic magnetic resonance imaging and electrophysiological guidance. *J. Neurosurg*. 2000 avr;92(4):615-25.
10. Benabid AL, Koudsié A, Benazzouz A, Fraix V, Ashraf A, Le Bas JF, et al. Subthalamic stimulation for Parkinson's disease. *Arch. Med. Res*. 2000 juin;31(3):282-9.
11. Benabid AL, Pollak P, Gervason C, Hoffmann D, Gao DM, Hommel M, et al. Long-term suppression of tremor by chronic stimulation of the ventral intermediate thalamic nucleus. *Lancet*. 1991 févr 16;337(8738):403-6.
12. Benabid AL, Pollak P, Hommel M, Gaio JM, de Rougemont J, Perret J. Traitement de la maladie de Parkinson par stimulation chronique du noyau ventrointermédiaire du thalamus. *Rev. Neurol. (Paris)*. 1989;145(4):320-3.
13. Benabid AL, Pollak P, Louveau A, Henry S, de Rougemont J. Combined (thalamotomy and stimulation) stereotactic surgery of the VIM thalamic nucleus for bilateral Parkinson disease. *Appl*

Neurophysiol. 1987;50(1-6):344-6.

14. Benabid AL, Koudsie A, Benazzouz A, Le Bas J-F, Pollak P. Imaging of subthalamic nucleus and ventralis intermedius of the thalamus. *Mov. Disord.* 2002;17 Suppl 3:S123-129.
15. Benazzouz A, Gross C, Féger J, Boraud T, Bioulac B. Reversal of rigidity and improvement in motor performance by subthalamic high-frequency stimulation in MPTP-treated monkeys. *Eur. J. Neurosci.* 1993 avr 1;5(4):382-9.
16. Bergman H, Wichmann T, DeLong MR. Reversal of experimental parkinsonism by lesions of the subthalamic nucleus. *Science.* 1990 sept 21;249(4975):1436-8.
17. Bertrand G, Oliver A, Thompson CJ. The computerized brain atlas: its use in stereotaxic surgery. *Trans Am Neurol Assoc.* 1973;98:233.
18. Bjartmarz H, Rehncrona S. Comparison of accuracy and precision between frame-based and frameless stereotactic navigation for deep brain stimulation electrode implantation. *Stereotact Funct Neurosurg.* 2007;85(5):235-42.
19. Boertien T, Zrinzo L, Kahan J, Jahanshahi M, Hariz M, Mancini L, et al. Functional imaging of subthalamic nucleus deep brain stimulation in Parkinson's disease. *Mov. Disord.* 2011 août 15;26(10):1835-43.
20. Bolam JP, Hanley JJ, Booth PA, Bevan MD. Synaptic organisation of the basal ganglia. *J. Anat.* 2000 mai;196 ( Pt 4):527-42.
21. Bourgeois G, Magnin M, Morel A, Sartoretti S, Huisman T, Tuncdogan E, et al. Accuracy of MRI-guided stereotactic thalamic functional neurosurgery. *Neuroradiology.* 1999 sept;41(9):636-45.
22. Breit S, LeBas J-F, Koudsie A, Schulz J, Benazzouz A, Pollak P, et al. Pretargeting for the implantation of stimulation electrodes into the subthalamic nucleus: a comparative study of magnetic resonance imaging and ventriculography. *Neurosurgery.* 2006 févr;58(1 Suppl):ONS83-95.
23. Brunenberg EJJ, Platel B, Hofman PAM, Ter Haar Romeny BM, Visser-Vandewalle V. Magnetic resonance imaging techniques for visualization of the subthalamic nucleus. *J. Neurosurg.* 2011 nov;115(5):971-84.
24. Burchiel KJ, Nguyen TT, Coombs BD, Szumoski J. MRI distortion and stereotactic neurosurgery using the Cosman-Roberts-Wells and Leksell frames. *Stereotact Funct Neurosurg.* 1996;66(1-3):123-36.
25. Butson CR, Cooper SE, Henderson JM, McIntyre CC. Patient-specific analysis of the volume of tissue activated during deep brain stimulation. *Neuroimage.* 2007 janv 15;34(2):661-70.
26. Butson CR, Cooper SE, Henderson JM, Wolgamuth B, McIntyre CC. Probabilistic analysis of activation volumes generated during deep brain stimulation. *Neuroimage.* 2011 févr 1;54(3):2096-104.
27. Caire F, Derost P, Coste J, Bonny J-M, Durif F, Frenoux E, et al. Stimulation sous-thalamique dans la maladie de Parkinson sévère : étude de la localisation des contacts actifs. *Neurochirurgie.* 2006 févr;52(1):15-25.



28. Caire F, Gantois C, Torny F, Ranoux D, Maubon A, Moreau JJ. Intraoperative use of the Medtronic O-arm for deep brain stimulation procedures. *Stereotact Funct Neurosurg.* 2010;88(2):109-14.
29. Caire F, Ouchchane L, Coste J, Gabrillargues J, Derost P, Ulla M, et al. Subthalamic nucleus location: relationships between stereotactic AC-PC-based diagrams and MRI anatomy-based contours. *Stereotact Funct Neurosurg.* 2009;87(6):337-47.
30. Chakravarty MM, Sadikot AF, Mongia S, Bertrand G, Collins DL. Towards a multi-modal atlas for neurosurgical planning. *Med Image Comput Comput Assist Interv.* 2006;9(Pt 2):389-96.
31. Chen CC, Pogosyan A, Zrinzo LU, Tisch S, Limousin P, Ashkan K, et al. Intra-operative recordings of local field potentials can help localize the subthalamic nucleus in Parkinson's disease surgery. *Exp. Neurol.* 2006 mars;198(1):214-21.
32. Chhabra V, Sung E, Mewes K, Bakay RAE, Abosch A, Gross RE. Safety of magnetic resonance imaging of deep brain stimulator systems: a serial imaging and clinical retrospective study. *J. Neurosurg.* 2010 mars;112(3):497-502.
33. Cho Z-H, Min H-K, Oh S-H, Han J-Y, Park C-W, Chi J-G, et al. Direct visualization of deep brain stimulation targets in Parkinson disease with the use of 7-tesla magnetic resonance imaging. *J. Neurosurg.* 2010 sept;113(3):639-47.
34. Chupin M, Hammers A, Liu RSN, Colliot O, Burdett J, Bardinet E, et al. Automatic segmentation of the hippocampus and the amygdala driven by hybrid constraints: method and validation. *Neuroimage.* 2009 juill 1;46(3):749-61.
35. Coenen VA, Mädler B, Schiffbauer H, Urbach H, Allert N. Individual fiber anatomy of the subthalamic region revealed with diffusion tensor imaging: a concept to identify the deep brain stimulation target for tremor suppression. *Neurosurgery.* 2011 avr;68(4):1069-1075; discussion 1075-1076.
36. Connolly PJ, Kilpatrick M, Jaggi JL, Church E, Baltuch GH. Feasibility of an operational standardized checklist for movement disorder surgery. A pilot study. *Stereotact Funct Neurosurg.* 2009;87(2):94-100.
37. Costa F, Tomei M, Sassi M, Cardia A, Ortolina A, Servello D, et al. Evaluation of the rate of decompression in anterior cervical corpectomy using an intra-operative computerized tomography scan (O-Arm system). *Eur Spine J.* 2012 févr;21(2):359-63.
38. Cuny E, Guehl D, Burbaud P, Gross C, Dousset V, Rougier A. Lack of agreement between direct magnetic resonance imaging and statistical determination of a subthalamic target: the role of electrophysiological guidance. *J. Neurosurg.* 2002 sept;97(3):591-7.
39. Daniluk S, Davies K. Optimal stimulation site. *J. Neurosurg.* 2008 févr;108(2):425-428; author reply 428-429.
40. Daniluk S, Davies KG, Novak P, Vu T, Nazzaro JM, Ellias SA. Isolation of the brain-related factor of the error between intended and achieved position of deep brain stimulation electrodes implanted into the subthalamic nucleus for the treatment of Parkinson's disease. *Neurosurgery.* 2009 mai;64(5 Suppl 2):374-382; discussion 382-384.
41. Daniluk S, G Davies K, Ellias SA, Novak P, Nazzaro JM. Assessment of the variability in the anatomical position and size of the subthalamic nucleus among patients with advanced Parkinson's

disease using magnetic resonance imaging. *Acta Neurochir (Wien)*. 2010 févr;152(2):201-210; discussion 210.

42. Danish SF, Jaggi JL, Moyer JT, Finkel L, Baltuch GH. Conventional MRI is inadequate to delineate the relationship between the red nucleus and subthalamic nucleus in Parkinson's disease. *Stereotact Funct Neurosurg*. 2006;84(1):12-8.
43. Deogaonkar M, Freitas T, Machado A, Rezai A. Subthalamic nucleus targeting using interpeduncular cistern as an internal landmark. *Neurosurgery*. 2011 déc;69(2 Suppl Operative):ons225-229.
44. Derrey S, Maltête D, Chastan N, Debono B, Proust F, Gérardin E, et al. Deep brain stimulation of the subthalamic nucleus in Parkinson's disease: usefulness of intraoperative radiological guidance. *The Stereoplan*. *Stereotact Funct Neurosurg*. 2008;86(6):351-8.
45. D'Haese P-F, Pallavaram S, Konrad PE, Neimat J, Fitzpatrick JM, Dawant BM. Clinical accuracy of a customized stereotactic platform for deep brain stimulation after accounting for brain shift. *Stereotact Funct Neurosurg*. 2010;88(2):81-7.
46. Dormont D, Ricciardi KG, Tandé D, Parain K, Menuel C, Galanaud D, et al. Is the subthalamic nucleus hypointense on T2-weighted images? A correlation study using MR imaging and stereotactic atlas data. *AJNR Am J Neuroradiol*. 2004 oct;25(9):1516-23.
47. Duay V, Bresson X, Castro JS, Pollo C, Cuadra MB, Thiran J-P. An active contour-based atlas registration model applied to automatic subthalamic nucleus targeting on MRI: method and validation. *Med Image Comput Comput Assist Interv*. 2008;11(Pt 2):980-8.
48. Duchin Y, Abosch A, Yacoub E, Sapiro G, Harel N. Feasibility of using ultra-high field (7 T) MRI for clinical surgical targeting. *PLoS ONE*. 2012;7(5):e37328.
49. Dujardin K, Defebvre L, Krystkowiak P, Blond S, Destée A. Influence of chronic bilateral stimulation of the subthalamic nucleus on cognitive function in Parkinson's disease. *J. Neurol*. 2001 juill;248(7):603-11.
50. Egidì M, Rampini P, Locatelli M, Farabola M, Priori A, Pesenti A, et al. Visualisation of the subthalamic nucleus: a multiple sequential image fusion (MuSIF) technique for direct stereotaxic localisation and postoperative control. *Neurol. Sci*. 2002 sept;23 Suppl 2:S71-72.
51. Ellis T-M, Foote KD, Fernandez HH, Sudhyadhom A, Rodriguez RL, Zeilman P, et al. Reoperation for suboptimal outcomes after deep brain stimulation surgery. *Neurosurgery*. 2008 oct;63(4):754-760; discussion 760-761.
52. Ferroli P, Franzini A, Marras C, Maccagnano E, D'Incerti L, Broggi G. A simple method to assess accuracy of deep brain stimulation electrode placement: pre-operative stereotactic CT + postoperative MR image fusion. *Stereotact Funct Neurosurg*. 2004;82(1):14-9.
53. Fiegele T, Feuchtner G, Sohm F, Bauer R, Anton JV, Gotwald T, et al. Accuracy of stereotactic electrode placement in deep brain stimulation by intraoperative computed tomography. *Parkinsonism Relat. Disord*. 2008 déc;14(8):595-9.
54. Fraix V, Chabardes S, Krainik A, Seigneuret E, Grand S, Le Bas J-F, et al. Effects of magnetic resonance imaging in patients with implanted deep brain stimulation systems. *J. Neurosurg*. 2010 déc;113(6):1242-5.

55. Garcia L, Audin J, D'Alessandro G, Bioulac B, Hammond C. Dual effect of high-frequency stimulation on subthalamic neuron activity. *J. Neurosci.* 2003 sept 24;23(25):8743-51.
56. Geeraedts LM, Nieuwenhuys R, Veening JG. Medial forebrain bundle of the rat: IV. Cytoarchitecture of the caudal (lateral hypothalamic) part of the medial forebrain bundle bed nucleus. *J. Comp. Neurol.* 1990 avr 22;294(4):537-68.
57. Gervais-Bernard H, Xie-Brustolin J, Mertens P, Polo G, Klinger H, Adamec D, et al. Bilateral subthalamic nucleus stimulation in advanced Parkinson's disease: five year follow-up. *J. Neurol.* 2009 févr;256(2):225-33.
58. Giller CA, Babcock EE, Mendelsohn DB. Use of sagittal images for localization of the subthalamic nucleus. Technical note. *J. Neurosurg.* 2005 mars;102(3):571-5.
59. Godinho F, Thobois S, Magnin M, Guenot M, Polo G, Benatru I, et al. Subthalamic nucleus stimulation in Parkinson's disease : anatomical and electrophysiological localization of active contacts. *J. Neurol.* 2006 oct;253(10):1347-55.
60. Godinho F, Thobois S, Magnin M, Guenot M, Polo G, Benatru I, et al. Subthalamic nucleus stimulation in Parkinson's disease : anatomical and electrophysiological localization of active contacts. *J. Neurol.* 2006 oct;253(10):1347-55.
61. Grill WM, Cantrell MB, Robertson MS. Antidromic propagation of action potentials in branched axons: implications for the mechanisms of action of deep brain stimulation. *J Comput Neurosci.* 2008 févr;24(1):81-93.
62. Guehl D, Vital A, Cuny E, Spampinato U, Rougier A, Bioulac B, et al. Postmortem proof of effectiveness of zona incerta stimulation in Parkinson disease. *Neurology.* 2008 avr 15;70(16 Pt 2):1489-90.
63. Haegelen C, Coupé P, Fonov V, Guizard N, Jannin P, Morandi X, et al. Automated segmentation of basal ganglia and deep brain structures in MRI of Parkinson's disease. *International journal of computer assisted radiology and surgery.* 2012 mars 18; Available de: <http://www.ncbi.nlm.nih.gov/pubmed/22426551>
64. Hamel W, Fietzek U, Morsnowski A, Schrader B, Herzog J, Weinert D, et al. Deep brain stimulation of the subthalamic nucleus in Parkinson's disease: evaluation of active electrode contacts. *J. Neurol. Neurosurg. Psychiatr.* 2003 août;74(8):1036-46.
65. Hamid NA, Mitchell RD, Mocroft P, Westby GWM, Milner J, Pall H. Targeting the subthalamic nucleus for deep brain stimulation: technical approach and fusion of pre- and postoperative MR images to define accuracy of lead placement. *J. Neurol. Neurosurg. Psychiatr.* 2005 mars;76(3):409-14.
66. Hammond C, Ammari R, Bioulac B, Garcia L. Latest view on the mechanism of action of deep brain stimulation. *Mov. Disord.* 2008 nov 15;23(15):2111-21.
67. Hariz MI. Safety and risk of microelectrode recording in surgery for movement disorders. *Stereotact Funct Neurosurg.* 2002;78(3-4):146-57.
68. Harries AM, Kausar J, Roberts SAG, Mocroft AP, Hodson JA, Pall HS, et al. Deep brain stimulation of the subthalamic nucleus for advanced Parkinson disease using general anesthesia: long-term results. *J. Neurosurg.* 2012 janv;116(1):107-13.

69. Heise CE, Mitrofanis J. Evidence for a glutamatergic projection from the zona incerta to the basal ganglia of rats. *J. Comp. Neurol.* 2004 janv 19;468(4):482-95.
70. Hemm S, Caire F, Coste J, Vassal F, Nuti C, Derost P, et al. Postoperative control in deep brain stimulation of the subthalamic region: the contact membership concept. *Int J Comput Assist Radiol Surgery.* 2008;3(1-2):69-77.
71. Hemm S, Coste J, Gabrillargues J, Ouchchane L, Sarry L, Caire F, et al. Contact position analysis of deep brain stimulation electrodes on post-operative CT images. *Acta Neurochir (Wien).* 2009 juill;151(7):823-829; discussion 829.
72. Henderson JM, Pell M, O'Sullivan DJ, McCusker EA, Fung VSC, Hedges P, et al. Postmortem analysis of bilateral subthalamic electrode implants in Parkinson's disease. *Mov. Disord.* 2002 janv;17(1):133-7.
73. Hertel F, Züchner M, Weimar I, Gemmar P, Noll B, Bettag M, et al. Implantation of electrodes for deep brain stimulation of the subthalamic nucleus in advanced Parkinson's disease with the aid of intraoperative microrecording under general anesthesia. *Neurosurgery.* 2006 nov;59(5):E1138; discussion E1138.
74. Herzog J, Fietzek U, Hamel W, Morsnowski A, Steigerwald F, Schrader B, et al. Most effective stimulation site in subthalamic deep brain stimulation for Parkinson's disease. *Mov. Disord.* 2004 sept;19(9):1050-4.
75. Hirai T, Jones EG. A new parcellation of the human thalamus on the basis of histochemical staining. *Brain Res. Brain Res. Rev.* 1989 mars;14(1):1-34.
76. Holmes CJ, Hoge R, Collins L, Woods R, Toga AW, Evans AC. Enhancement of MR images using registration for signal averaging. *J Comput Assist Tomogr.* 1998 avr;22(2):324-33.
77. Huston OO, Watson RE, Bernstein MA, McGee KP, Stead SM, Gorman DA, et al. Intraoperative magnetic resonance imaging findings during deep brain stimulation surgery. *J. Neurosurg.* 2011 oct;115(4):852-7.
78. Ishikawa Y, Kanemura T, Yoshida G, Matsumoto A, Ito Z, Tauchi R, et al. Intraoperative, full-rotation, three-dimensional image (O-arm)-based navigation system for cervical pedicle screw insertion. *J Neurosurg Spine.* 2011 nov;15(5):472-8.
79. Jessen K, Panzer W, Shrimpton P. European Guidelines on quality criteria for computed tomography. Office for Official Publications of the European Communities; 2000.
80. Johnsen EL, Sunde N, Mogensen PH, Ostergaard K. MRI verified STN stimulation site--gait improvement and clinical outcome. *Eur. J. Neurol.* 2010 mai;17(5):746-53.
81. Kainz W, Neubauer G, Uberbacher R, Alesch F, Chan DD. Temperature measurement on neurological pulse generators during MR scans. *Biomed Eng Online.* 2002 sept 12;1:2.
82. Karachi C, Yelnik J, Tandé D, Tremblay L, Hirsch EC, François C. The pallidosubthalamic projection: an anatomical substrate for nonmotor functions of the subthalamic nucleus in primates. *Mov. Disord.* 2005 févr;20(2):172-80.
83. Kelman C, Ramakrishnan V, Davies A, Holloway K. Analysis of stereotactic accuracy of the cosman-robert-wells frame and nexframe frameless systems in deep brain stimulation surgery.

Stereotact Funct Neurosurg. 2010;88(5):288-95.

84. Kitajima M, Korogi Y, Kakeda S, Moriya J, Ohnari N, Sato T, et al. Human subthalamic nucleus: evaluation with high-resolution MR imaging at 3.0 T. *Neuroradiology*. 2008 août;50(8):675-81.
85. Kitajima M, Korogi Y, Kakeda S, Moriya J, Ohnari N, Sato T, et al. Human subthalamic nucleus: evaluation with high-resolution MR imaging at 3.0 T. *Neuroradiology*. 2008 août;50(8):675-81.
86. Kleiner-Fisman G, Herzog J, Fisman DN, Tamma F, Lyons KE, Pahwa R, et al. Subthalamic nucleus deep brain stimulation: summary and meta-analysis of outcomes. *Mov. Disord*. 2006 juin;21 Suppl 14:S290-304.
87. Kolmac CI, Power BD, Mitrofanis J. Patterns of connections between zona incerta and brainstem in rats. *J. Comp. Neurol*. 1998 juill 13;396(4):544-55.
88. Kondziolka D, Dempsey PK, Lunsford LD, Kestle JR, Dolan EJ, Kanal E, et al. A comparison between magnetic resonance imaging and computed tomography for stereotactic coordinate determination. *Neurosurgery*. 1992 mars;30(3):402-406; discussion 406-407.
89. Kosta P, Argyropoulou MI, Markoula S, Konitsiotis S. MRI evaluation of the basal ganglia size and iron content in patients with Parkinson's disease. *J. Neurol*. 2006 janv;253(1):26-32.
90. Kovacs N, Nagy F, Kover F, Feldmann A, Llumiguano C, Janszky J, et al. Implanted deep brain stimulator and 1.0-Tesla magnetic resonance imaging. *J Magn Reson Imaging*. 2006 déc;24(6):1409-12.
91. Krack P, Batir A, Van Blercom N, Chabardes S, Fraix V, Ardouin C, et al. Five-year follow-up of bilateral stimulation of the subthalamic nucleus in advanced Parkinson's disease. *N. Engl. J. Med*. 2003 nov 13;349(20):1925-34.
92. Kramer DR, Halpern CH, Buonacore DL, McGill KR, Hurtig HI, Jaggi JL, et al. Best surgical practices: a stepwise approach to the University of Pennsylvania deep brain stimulation protocol. *Neurosurg Focus*. 2010 août;29(2):E3.
93. Kramer DR, Halpern CH, Connolly PJ, Jaggi JL, Baltuch GH. Error Reduction with Routine Checklist Use during Deep Brain Stimulation Surgery. *Stereotact Funct Neurosurg*. 2012;90(4):255-9.
94. Krauss JK, Simpson RK Jr, Ondo WG, Pohle T, Burgunder JM, Jankovic J. Concepts and methods in chronic thalamic stimulation for treatment of tremor: technique and application. *Neurosurgery*. 2001 mars;48(3):535-541; discussion 541-543.
95. Lang AE, Houeto J-L, Krack P, Kubu C, Lyons KE, Moro E, et al. Deep brain stimulation: preoperative issues. *Mov. Disord*. 2006 juin;21 Suppl 14:S171-196.
96. Lanotte MM, Rizzone M, Bergamasco B, Faccani G, Melcarne A, Lopiano L. Deep brain stimulation of the subthalamic nucleus: anatomical, neurophysiological, and outcome correlations with the effects of stimulation. *J. Neurol. Neurosurg. Psychiatr*. 2002 janv;72(1):53-8.
97. Larson PS, Richardson RM, Starr PA, Martin AJ. Magnetic resonance imaging of implanted deep brain stimulators: experience in a large series. *Stereotact Funct Neurosurg*. 2008;86(2):92-100.
98. Lee C, Young B, Sanders MF. The role of the supramammillary commissure in MR localization of

the subthalamic nucleus. *Stereotact Funct Neurosurg.* 2006;84(5-6):193-204.

99. Lee KH, Kristic K, van Hoff R, Hitti FL, Blaha C, Harris B, et al. High-frequency stimulation of the subthalamic nucleus increases glutamate in the subthalamic nucleus of rats as demonstrated by in vivo enzyme-linked glutamate sensor. *Brain Res.* 2007 août 8;1162:121-9.
100. Lefaucheur J-P, Gurruchaga J-M, Pollin B, von Raison F, Mohsen N, Shin M, et al. Outcome of bilateral subthalamic nucleus stimulation in the treatment of Parkinson's disease: correlation with intra-operative multi-unit recordings but not with the type of anaesthesia. *Eur. Neurol.* 2008;60(4):186-99.
101. Lemaire J-J, Coste J, Ouchchane L, Caire F, Nuti C, Derost P, et al. Brain mapping in stereotactic surgery: a brief overview from the probabilistic targeting to the patient-based anatomic mapping. *Neuroimage.* 2007;37 Suppl 1:S109-115.
102. Lemaire J-J, Sakka L, Ouchchane L, Caire F, Gabrillargues J, Bonny J-M. Anatomy of the human thalamus based on spontaneous contrast and microscopic voxels in high-field magnetic resonance imaging. *Neurosurgery.* 2010 mars;66(3 Suppl Operative):161-72.
103. Lemaire J-J, Cosnard G, Sakka L, Nuti C, Gradkowski W, Mori S, et al. White matter anatomy of the human deep brain revisited with high resolution DTI fibre tracking. *Neurochirurgie.* 2011 avr;57(2):52-67.
104. Lenglet C, Abosch A, Yacoub E, De Martino F, Sapiro G, Harel N. Comprehensive in vivo mapping of the human basal ganglia and thalamic connectome in individuals using 7T MRI. *PLoS ONE.* 2012;7(1):e29153.
105. Li S, Arbuthnott GW, Jutras MJ, Goldberg JA, Jaeger D. Resonant antidromic cortical circuit activation as a consequence of high-frequency subthalamic deep-brain stimulation. *J. Neurophysiol.* 2007 déc;98(6):3525-37.
106. Limousin P, Krack P, Pollak P, Benazzouz A, Ardouin C, Hoffmann D, et al. Electrical stimulation of the subthalamic nucleus in advanced Parkinson's disease. *N. Engl. J. Med.* 1998 oct 15;339(16):1105-11.
107. Limousin P, Speelman JD, Gielen F, Janssens M. Multicentre European study of thalamic stimulation in parkinsonian and essential tremor. *J. Neurol. Neurosurg. Psychiatr.* 1999 mars;66(3):289-96.
108. Lozano AM, Hutchison WD. Microelectrode recordings in the pallidum. *Mov. Disord.* 2002;17 Suppl 3:S150-154.
109. Maciunas RJ, Fitzpatrick JM, Gadamsetty S, Maurer CR Jr. A universal method for geometric correction of magnetic resonance images for stereotactic neurosurgery. *Stereotact Funct Neurosurg.* 1996;66(1-3):137-40.
110. Magnotta VA, Gold S, Andreasen NC, Ehrhardt JC, Yuh WT. Visualization of subthalamic nuclei with cortex attenuated inversion recovery MR imaging. *Neuroimage.* 2000 avr;11(4):341-6.
111. Moks CB, Butson CR, Walter BL, Vitek JL, McIntyre CC. Deep brain stimulation activation volumes and their association with neurophysiological mapping and therapeutic outcomes. *J. Neurol. Neurosurg. Psychiatr.* 2009 juin;80(6):659-66.

112. Maltête D, Navarro S, Welter M-L, Roche S, Bonnet A-M, Houeto J-L, et al. Subthalamic stimulation in Parkinson disease: with or without anesthesia? *Arch. Neurol.* 2004 mars;61(3):390-2.
113. Maurice N, Thierry A-M, Glowinski J, Deniau J-M. Spontaneous and evoked activity of substantia nigra pars reticulata neurons during high-frequency stimulation of the subthalamic nucleus. *J. Neurosci.* 2003 oct 29;23(30):9929-36.
114. McClelland S 3rd, Vonsattel JP, Garcia RE, Amaya MD, Winfield LM, Pullman SL, et al. Relationship of clinical efficacy to postmortem-determined anatomic subthalamic stimulation in Parkinson syndrome. *Clin. Neuropathol.* 2007 déc;26(6):267-75.
115. McClelland S 3rd, Ford B, Senatus PB, Winfield LM, Du YE, Pullman SL, et al. Subthalamic stimulation for Parkinson disease: determination of electrode location necessary for clinical efficacy. *Neurosurg Focus.* 2005 nov;19(5):E12.
116. Mercado R, Mandat T, Moore GRW, Li D, MacKay A, Honey CR. Three-tesla magnetic resonance imaging of the ventrolateral thalamus: a correlative anatomical description. *J. Neurosurg.* 2006 août;105(2):279-83.
117. Miocinovic S, Parent M, Butson CR, Hahn PJ, Russo GS, Vitek JL, et al. Computational analysis of subthalamic nucleus and lenticular fasciculus activation during therapeutic deep brain stimulation. *J. Neurophysiol.* 2006 sept;96(3):1569-80.
118. Miyagi Y, Shima F, Sasaki T. Brain shift: an error factor during implantation of deep brain stimulation electrodes. *J. Neurosurg.* 2007 nov;107(5):989-97.
119. Mogenson GJ, Swanson LW, Wu M. Evidence that projections from substantia innominata to zona incerta and mesencephalic locomotor region contribute to locomotor activity. *Brain Res.* 1985 mai 13;334(1):65-76.
120. Morel A, Magnin M, Jeanmonod D. Multiarchitectonic and stereotactic atlas of the human thalamus. *J. Comp. Neurol.* 1997 nov 3;387(4):588-630.
121. Mundinger F. Stereotaxic interventions on the zona incerta area for treatment of extrapyramidal motor disturbances and their results. *Confin Neurol.* 1965;26(3):222-30.
122. Naidich TP, Duvernoy H, Delman B, Sorensen A, Kollias S, Haacke E. Duvernoy's atlas of the human brainstem and cerebellum. Springer; 2009.
123. Nazzaro JM, Lyons KE, Wetzel LH, Pahwa R. Use of brain MRI after deep brain stimulation hardware implantation. *Int. J. Neurosci.* 2010 mars;120(3):176-83.
124. Nowinski WL, Fang A, Nguyen BT, Raphel JK, Jagannathan L, Raghavan R, et al. Multiple brain atlas database and atlas-based neuroimaging system. *Comput. Aided Surg.* 1997;2(1):42-66.
125. Nowinski WL, Belov D, Benabid AL. An algorithm for rapid calculation of a probabilistic functional atlas of subcortical structures from electrophysiological data collected during functional neurosurgery procedures. *Neuroimage.* 2003 janv;18(1):143-55.
126. Nowinski WL, Belov D, Pollak P, Benabid AL. A probabilistic functional atlas of the human subthalamic nucleus. *Neuroinformatics.* 2004;2(4):381-98.
127. Oertel MF, Hobart J, Stein M, Schreiber V, Scharbrodt W. Clinical and methodological precision of

- spinal navigation assisted by 3D intraoperative O-arm radiographic imaging. *J Neurosurg Spine*. 2011 avr;14(4):532-6.
128. Okun MS, Tagliati M, Pourfar M, Fernandez HH, Rodriguez RL, Alterman RL, et al. Management of referred deep brain stimulation failures: a retrospective analysis from 2 movement disorders centers. *Arch. Neurol*. 2005 août;62(8):1250-5.
  129. Ono M, Kubick S, Abernathy C. *Atlas of the cerebral sulci*. Stuttgart: Thieme; 1990.
  130. Otsuki T, Jokura H, Takahashi K, Ishikawa S, Yoshimoto T, Kimura M, et al. Stereotactic gamma-thalamotomy with a computerized brain atlas: technical case report. *Neurosurgery*. 1994 oct;35(4):764-767; discussion 767-768.
  131. Paek SH, Han JH, Lee J-Y, Kim C, Jeon BS, Kim DG. Electrode position determined by fused images of preoperative and postoperative magnetic resonance imaging and surgical outcome after subthalamic nucleus deep brain stimulation. *Neurosurgery*. 2008 nov;63(5):925-936; discussion 936-937.
  132. Pallavaram S, Yu H, Spooner J, D'Haese P-F, Bodenheimer B, Konrad PE, et al. Intersurgeon variability in the selection of anterior and posterior commissures and its potential effects on target localization. *Stereotact Funct Neurosurg*. 2008;86(2):113-9.
  133. Parent A, Lévesque M, Parent M. A re-evaluation of the current model of the basal ganglia. *Parkinsonism Relat. Disord*. 2001 juill;7(3):193-8.
  134. Parent M, Parent A. The pallidofugal motor fiber system in primates. *Parkinsonism Relat. Disord*. 2004 juin;10(4):203-11.
  135. Patel NK, Khan S, Gill SS. Comparison of atlas- and magnetic-resonance-imaging-based stereotactic targeting of the subthalamic nucleus in the surgical treatment of Parkinson's disease. *Stereotact Funct Neurosurg*. 2008;86(3):153-61.
  136. Patil AA, Falloon T, Hahn F, Cheng J, Wang S. Direct identification of ventrointermediate nucleus of the thalamus on magnetic resonance and computed tomography images. *Surg Neurol*. 1999 juin;51(6):674-8.
  137. Patil A-A. Intraoperative image fusion to ascertain adequate lead placement. *Stereotact Funct Neurosurg*. 2011;89(4):197-200.
  138. Patil S, Lindley EM, Burger EL, Yoshihara H, Patel VV. Pedicle screw placement with O-arm and stealth navigation. *Orthopedics*. 2012 janv;35(1):e61-65.
  139. Paxinos G, Watson C. *The rat brain in stereotactic coordinates*. Sydney: Academic press; 1986.
  140. Périer C, Vila M, Féger J, Agid Y, Hirsch EC. Functional activity of zona incerta neurons is altered after nigrostriatal denervation in hemiparkinsonian rats. *Exp. Neurol*. 2000 mars;162(1):215-24.
  141. Pezeshkian P, DeSalles AAF, Gorgulho A, Behnke E, McArthur D, Bari A. Accuracy of frame-based stereotactic magnetic resonance imaging vs frame-based stereotactic head computed tomography fused with recent magnetic resonance imaging for postimplantation deep brain stimulator lead localization. *Neurosurgery*. 2011 déc;69(6):1299-306.
  142. Plaha P, Ben-Shlomo Y, Patel NK, Gill SS. Stimulation of the caudal zona incerta is superior to



stimulation of the subthalamic nucleus in improving contralateral parkinsonism. *Brain*. 2006 juill;129(Pt 7):1732-47.

143. Pollak P, Benabid AL, Gross C, Gao DM, Laurent A, Benazzouz A, et al. [Effects of the stimulation of the subthalamic nucleus in Parkinson disease]. *Rev. Neurol. (Paris)*. 1993;149(3):175-6.
144. Pollo C, Villemure J-G, Vingerhoets F, Ghika J, Maeder P, Meuli R. Magnetic resonance artifact induced by the electrode Activa 3389: an in vitro and in vivo study. *Acta Neurochir (Wien)*. 2004 févr;146(2):161-4.
145. Pollo C, Villemure J-G, Vingerhoets F, Ghika J, Maeder P, Meuli R. Magnetic resonance artifact induced by the electrode Activa 3389: an in vitro and in vivo study. *Acta Neurochir (Wien)*. 2004 févr;146(2):161-4.
146. Pollo C, Meuli R, Maeder P, Vingerhoets F, Ghika J, Villemure J-G. Subthalamic nucleus deep brain stimulation for Parkinson's disease: magnetic resonance imaging targeting using visible anatomical landmarks. *Stereotact Funct Neurosurg*. 2003;80(1-4):76-81.
147. Pollo C, Vingerhoets F, Pralong E, Ghika J, Maeder P, Meuli R, et al. Localization of electrodes in the subthalamic nucleus on magnetic resonance imaging. *J. Neurosurg*. 2007 janv;106(1):36-44.
148. Rampini PM, Locatelli M, Alimehmeti R, Tamma F, Caputo E, Priori A, et al. Multiple sequential image-fusion and direct MRI localisation of the subthalamic nucleus for deep brain stimulation. *J Neurosurg Sci*. 2003 mars;47(1):33-9.
149. Rezai AR, Lozano AM, Crawley AP, Joy ML, Davis KD, Kwan CL, et al. Thalamic stimulation and functional magnetic resonance imaging: localization of cortical and subcortical activation with implanted electrodes. Technical note. *J. Neurosurg*. 1999 mars;90(3):583-90.
150. Richardson RM, Ostrem JL, Starr PA. Surgical repositioning of misplaced subthalamic electrodes in Parkinson's disease: location of effective and ineffective leads. *Stereotact Funct Neurosurg*. 2009;87(5):297-303.
151. Richter EO, Hoque T, Halliday W, Lozano AM, Saint-Cyr JA. Determining the position and size of the subthalamic nucleus based on magnetic resonance imaging results in patients with advanced Parkinson disease. *J. Neurosurg*. 2004 mars;100(3):541-6.
152. Rijkers K, Temel Y, Visser-Vandewalle V, Vanormelingen L, Vandersteen M, Adriaenssens P, et al. The microanatomical environment of the subthalamic nucleus. Technical note. *J. Neurosurg*. 2007 juill;107(1):198-201.
153. Rizzone M, Lanotte M, Bergamasco B, Tavella A, Torre E, Faccani G, et al. Deep brain stimulation of the subthalamic nucleus in Parkinson's disease: effects of variation in stimulation parameters. *J. Neurol. Neurosurg. Psychiatr*. 2001 août;71(2):215-9.
154. Saint-Cyr JA, Hoque T, Pereira LCM, Dostrovsky JO, Hutchison WD, Mikulis DJ, et al. Localization of clinically effective stimulating electrodes in the human subthalamic nucleus on magnetic resonance imaging. *J. Neurosurg*. 2002 nov;97(5):1152-66.
155. Schad LR, Boesecke R, Schlegel W, Hartmann GH, Sturm V, Strauss LG, et al. Three dimensional image correlation of CT, MR, and PET studies in radiotherapy treatment planning of brain tumors. *J Comput Assist Tomogr*. 1987 déc;11(6):948-54.

156. Schaltenbrand G, Bailey P. Introduction to stereotaxis with an atlas of the human brain. Stuttgart: Thieme; 1959.
157. Schaltenbrand G, Wahren W. Atlas for stereotaxy of the human brain. Stuttgart: Thieme; 1977.
158. Schlaier J, Schoedel P, Lange M, Winkler J, Warnat J, Dorenbeck U, et al. Reliability of atlas-derived coordinates in deep brain stimulation. *Acta Neurochir (Wien)*. 2005 nov;147(11):1175-1180; discussion 1180.
159. Schrader B, Hamel W, Weinert D, Mehdorn HM. Documentation of electrode localization. *Mov. Disord.* 2002;17 Suppl 3:S167-174.
160. Schüpbach WMM, Chastan N, Welter ML, Houeto JL, Mesnage V, Bonnet AM, et al. Stimulation of the subthalamic nucleus in Parkinson's disease: a 5 year follow up. *J. Neurol. Neurosurg. Psychiatr.* 2005 déc;76(12):1640-4.
161. Sedrak M, Gorgulho A, Bari A, Behnke E, Frew A, Gevorkyan I, et al. Diffusion tensor imaging (DTI) and colored fractional anisotropy (FA) mapping of the subthalamic nucleus (STN) and the globus pallidus interna (GPi). *Acta Neurochir (Wien)*. 2010 déc;152(12):2079-84.
162. Shahlaie K, Larson PS, Starr PA. Intraoperative computed tomography for deep brain stimulation surgery: technique and accuracy assessment. *Neurosurgery*. 2011 mars;68(1 Suppl Operative):114-124; discussion 124.
163. Slavin KV, Thulborn KR, Wess C, Nersesyan H. Direct visualization of the human subthalamic nucleus with 3T MR imaging. *AJNR Am J Neuroradiol.* 2006 janv;27(1):80-4.
164. Smith AP, Bakay RAE. Frameless deep brain stimulation using intraoperative O-arm technology. Clinical article. *J. Neurosurg.* 2011 août;115(2):301-9.
165. Spiegel J, Fuss G, Backens M, Reith W, Magnus T, Becker G, et al. Transient dystonia following magnetic resonance imaging in a patient with deep brain stimulation electrodes for the treatment of Parkinson disease. Case report. *J. Neurosurg.* 2003 oct;99(4):772-4.
166. Starr PA, Christine CW, Theodosopoulos PV, Lindsey N, Byrd D, Mosley A, et al. Implantation of deep brain stimulators into the subthalamic nucleus: technical approach and magnetic resonance imaging-verified lead locations. *J. Neurosurg.* 2002 août;97(2):370-87.
167. Starr PA, Martin AJ, Larson PS. Implantation of deep brain stimulator electrodes using interventional MRI. *Neurosurg. Clin. N. Am.* 2009 avr;20(2):193-203.
168. St-Jean P, Sadikot AF, Collins L, Clonda D, Kasrai R, Evans AC, et al. Automated atlas integration and interactive three-dimensional visualization tools for planning and guidance in functional neurosurgery. *IEEE Trans Med Imaging.* 1998 oct;17(5):672-80.
169. Sudhyadhom A, Haq IU, Foote KD, Okun MS, Bova FJ. A high resolution and high contrast MRI for differentiation of subcortical structures for DBS targeting: the Fast Gray Matter Acquisition T1 Inversion Recovery (FGATIR). *Neuroimage.* 2009 août;47 Suppl 2:T44-52.
170. Sumanaweera TS, Glover GH, Hemler PF, van den Elsen PA, Martin D, Adler JR, et al. MR geometric distortion correction for improved frame-based stereotaxic target localization accuracy. *Magn Reson Med.* 1995 juill;34(1):106-13.

171. Sun DA, Yu H, Spooner J, Tatsas AD, Davis T, Abel TW, et al. Postmortem analysis following 71 months of deep brain stimulation of the subthalamic nucleus for Parkinson disease. *J. Neurosurg.* 2008 août;109(2):325-9.
172. Sutcliffe AJ, Mitchell RD, Gan YC, Mocroft AP, Nightingale P. General anaesthesia for deep brain stimulator electrode insertion in Parkinson's disease. *Acta Neurochir (Wien).* 2011 mars;153(3):621-7.
173. Tagliati M, Jankovic J, Pagan F, Susatia F, Isaias IU, Okun MS. Safety of MRI in patients with implanted deep brain stimulation devices. *Neuroimage.* 2009 août;47 Suppl 2:T53-57.
174. Talairach J, David M, Tournoux P. Atlas d'anatomie stéréotaxique. Repérage radiologique indirect des noyaux gris centraux des régions mésencéphalo-sous-optiques et hypothalamiques de l'homme. Paris: Masson; 1957.
175. Talairach J, Tournoux P. Co-planar Stereotaxic Atlas of the Human Brain: 3-Dimensional Proportional System - an Approach to Cerebral Imaging. New York: Thieme; 1988.
176. Toda H, Sawamoto N, Hanakawa T, Saiki H, Matsumoto S, Okumura R, et al. A novel composite targeting method using high-field magnetic resonance imaging for subthalamic nucleus deep brain stimulation. *J. Neurosurg.* 2009 oct;111(4):737-45.
177. Tomlinson CL, Stowe R, Patel S, Rick C, Gray R, Clarke CE. Systematic review of levodopa dose equivalency reporting in Parkinson's disease. *Mov. Disord.* 2010 nov 15;25(15):2649-53.
178. Treuer H, Hunsche S, Hoevels M, Luyken K, Maarouf M, Voges J, et al. The influence of head frame distortions on stereotactic localization and targeting. *Phys Med Biol.* 2004 sept 7;49(17):3877-87.
179. Tronnier VM, Staubert A, Hähnel S, Sarem-Aslani A. Magnetic resonance imaging with implanted neurostimulators: an in vitro and in vivo study. *Neurosurgery.* 1999 janv;44(1):118-125; discussion 125-126.
180. Tsai S-T, Lin S-H, Lin S-Z, Chen J-Y, Lee C-W, Chen S-Y. Neuropsychological effects after chronic subthalamic stimulation and the topography of the nucleus in Parkinson's disease. *Neurosurgery.* 2007 nov;61(5):E1024-1029; discussion E1029-1030.
181. Uitti RJ, Tsuboi Y, Pooley RA, Putzke JD, Turk MF, Wszolek ZK, et al. Magnetic resonance imaging and deep brain stimulation. *Neurosurgery.* 2002 déc;51(6):1423-1428; discussion 1428-1431.
182. Vasques X, Tancu C, Cif L, Maldonado I, Bonafe A, Le Bars E, et al. Cerebral Magnetic Resonance Imaging Feasibility in Patients with Implanted Neurostimulation System for Deep Brain Stimulation. *The open magnetic resonance journal.* 2008;1:1-8.
183. Vassal F, Coste J, Derost P, Mendes V, Gabrillargues J, Nuti C, et al. Direct stereotactic targeting of the ventrointermediate nucleus of the thalamus based on anatomic 1.5-T MRI mapping with a white matter attenuated inversion recovery (WAIR) sequence. *Brain stimulation [Internet].* 2012 févr 22 [cité 2012 sept 9]; Available de: <http://www.ncbi.nlm.nih.gov/pubmed/22405744>
184. Vayssiere N, Hemm S, Zanca M, Picot MC, Bonafe A, Cif L, et al. Magnetic resonance imaging stereotactic target localization for deep brain stimulation in dystonic children. *J. Neurosurg.* 2000 nov;93(5):784-90.

185. Vayssiere N, Hemm S, Cif L, Picot MC, Diakonova N, El Fertit H, et al. Comparison of atlas- and magnetic resonance imaging-based stereotactic targeting of the globus pallidus internus in the performance of deep brain stimulation for treatment of dystonia. *J. Neurosurg.* 2002 avr;96(4):673-9.
186. Vergani F, Landi A, Antonini A, Parolin M, Cilia R, Grimaldi M, et al. Anatomical identification of active contacts in subthalamic deep brain stimulation. *Surg Neurol.* 2007 févr;67(2):140-146; discussion 146-147.
187. Vertinsky AT, Coenen VA, Lang DJ, Kolind S, Honey CR, Li D, et al. Localization of the subthalamic nucleus: optimization with susceptibility-weighted phase MR imaging. *AJNR Am J Neuroradiol.* 2009 oct;30(9):1717-24.
188. Villéger A, Ouchchane L, Lemaire J-J, Boire J-Y. Assistance to planning in deep brain stimulation: data fusion method for locating anatomical targets in MRI. *Conf Proc IEEE Eng Med Biol Soc.* 2006;1:144-7.
189. Voges J, Volkmann J, Allert N, Lehrke R, Koulousakis A, Freund H-J, et al. Bilateral high-frequency stimulation in the subthalamic nucleus for the treatment of Parkinson disease: correlation of therapeutic effect with anatomical electrode position. *J. Neurosurg.* 2002 févr;96(2):269-79.
190. Volz S, Hattingen E, Preibisch C, Gasser T, Deichmann R. Reduction of susceptibility-induced signal losses in multi-gradient-echo images: application to improved visualization of the subthalamic nucleus. *Neuroimage.* 2009 mai 1;45(4):1135-43.
191. Walker HC, Watts RL, Schrandt CJ, Huang H, Guthrie SL, Guthrie BL, et al. Activation of subthalamic neurons by contralateral subthalamic deep brain stimulation in Parkinson disease. *J. Neurophysiol.* 2011 mars;105(3):1112-21.
192. Weise LM, Schneider GH, Kupsch A, Haumesser J, Hoffmann KT. Postoperative MRI examinations in patients treated by deep brain stimulation using a non-standard protocol. *Acta Neurochir (Wien).* 2010 déc;152(12):2021-7.
193. Windels F, Bruet N, Poupard A, Urbain N, Chouvet G, Feuerstein C, et al. Effects of high frequency stimulation of subthalamic nucleus on extracellular glutamate and GABA in substantia nigra and globus pallidus in the normal rat. *Eur. J. Neurosci.* 2000 nov;12(11):4141-6.
194. Windels F, Carcenac C, Poupard A, Savasta M. Pallidal origin of GABA release within the substantia nigra pars reticulata during high-frequency stimulation of the subthalamic nucleus. *J. Neurosci.* 2005 mai 18;25(20):5079-86.
195. Winkler D, Tittgemeyer M, Schwarz J, Preul C, Strecker K, Meixensberger J. The first evaluation of brain shift during functional neurosurgery by deformation field analysis. *J. Neurol. Neurosurg. Psychiatr.* 2005 août;76(8):1161-3.
196. Yelnik J, Bardinet E, Dormont D, Malandain G, Ourselin S, Tandé D, et al. A three-dimensional, histological and deformable atlas of the human basal ganglia. I. Atlas construction based on immunohistochemical and MRI data. *Neuroimage.* 2007 janv 15;34(2):618-38.
197. Yelnik J, Damier P, Demeret S, Gervais D, Bardinet E, Bejjani B-P, et al. Localization of stimulating electrodes in patients with Parkinson disease by using a three-dimensional atlas-magnetic resonance imaging coregistration method. *J. Neurosurg.* 2003 juill;99(1):89-99.

198. Yoshida F, Martinez-Torres I, Pogosyan A, Holl E, Petersen E, Chen CC, et al. Value of subthalamic nucleus local field potentials recordings in predicting stimulation parameters for deep brain stimulation in Parkinson's disease. *J. Neurol. Neurosurg. Psychiatr.* 2010 août;81(8):885-9.
199. Zhang J, Weir V, Fajardo L, Lin J, Hsiung H, Ritenour ER. Dosimetric characterization of a cone-beam O-arm imaging system. *J Xray Sci Technol.* 2009;17(4):305-17.
200. Zheng Z, Zhang Y, Li J, Zhang X, Zhuang P, Li Y. Subthalamic deep brain stimulation for Parkinson's disease: correlation of active contacts and electrophysiologically mapped subthalamic nucleus. *Chin. Med. J.* 2009 oct 20;122(20):2419-22.
201. Zhu XL, Hamel W, Schrader B, Weinert D, Hedderich J, Herzog J, et al. Magnetic resonance imaging-based morphometry and landmark correlation of basal ganglia nuclei. *Acta Neurochir (Wien).* 2002 oct;144(10):959-969; discussion 968-969.
202. Zonenshayn M, Rezai AR, Mogilner AY, Beric A, Sterio D, Kelly PJ. Comparison of anatomic and neurophysiological methods for subthalamic nucleus targeting. *Neurosurgery.* 2000 août;47(2):282-292; discussion 292-294.
203. Zonenshayn M, Sterio D, Kelly PJ, Rezai AR, Beric A. Location of the active contact within the subthalamic nucleus (STN) in the treatment of idiopathic Parkinson's disease. *Surg Neurol.* 2004 sept;62(3):216-225; discussion 225-226.
204. Zrinzo L, van Hulzen ALJ, Gorgulho AA, Limousin P, Staal MJ, De Salles AAF, et al. Avoiding the ventricle: a simple step to improve accuracy of anatomical targeting during deep brain stimulation. *J. Neurosurg.* 2009 juin;110(6):1283-90.
205. Zrinzo L, Yoshida F, Hariz MI, Thornton J, Foltynie T, Yousry TA, et al. Clinical safety of brain magnetic resonance imaging with implanted deep brain stimulation hardware: large case series and review of the literature. *World Neurosurg.* 2011 août;76(1-2):164-172; discussion 69-73.
206. Zrinzo L, Zrinzo LV, Tisch S, Limousin PD, Yousry TA, Afshar F, et al. Stereotactic localization of the human pedunculopontine nucleus: atlas-based coordinates and validation of a magnetic resonance imaging protocol for direct localization. *Brain.* 2008 juin;131(Pt 6):1588-98.

## **ANNEXE 1.**

### **Article publié:**

Caire F, Maubon A, Moreau JJ, Cuny E. Mamillo-thalamic tract is a good landmark for the anterior border of subthalamic nucleus on axial MR images. Stereotactic and Functional Neurosurgery 89(5):286-90 ; 2011.

### **Article soumis :**

Intra-operative 3D imaging control during subthalamic Deep Brain Stimulation procedures using O-arm® technology: experience in 15 patients.

Soumis pour publication, Stereotactic and Functional neurosurgery.

### **En préparation:**

A new statistical target for subthalamic Deep Brain Stimulation based on multiple MR-defined landmarks.

### **Communication orale:**

Caire F, Maubon A, Cuny E. Normalisation tridimensionnelle de l'espace stéréotaxique CACP pour le repérage du centre du noyau subthalamique et définition d'une cible anatomique standardisée. Congrès de la Société Française de Neurochirurgie, Lyon, 2010.

# The Mamillothalamic Tract Is a Good Landmark for the Anterior Border of the Subthalamic Nucleus on Axial MR Images

François Caire<sup>a,c</sup> Antoine Maubon<sup>d</sup> Jean-Jacques Moreau<sup>c</sup> Emmanuel Cuny<sup>a,b</sup>

<sup>a</sup>UMR 5227, CNRS, Université Bordeaux-2, et <sup>b</sup>Service de Neurochirurgie B, Hôpital Pellegrin, CHU de Bordeaux, Bordeaux, et Services de <sup>c</sup>Neurochirurgie et <sup>d</sup>Radiologie, CHU de Limoges, Limoges, France

© S. Karger AG, Basel

**PROOF Copy  
for personal  
use only**

ANY DISTRIBUTION OF THIS  
ARTICLE WITHOUT WRITTEN  
CONSENT FROM S. KARGER  
AG, BASEL IS A VIOLATION  
OF THE COPYRIGHT.

## Key Words

Mamillothalamic tract • Subthalamic nucleus • Deep brain stimulation • MR imaging

## Abstract

**Background:** Identification of the subthalamic nucleus (STN) on MR images is difficult, and the use of external landmarks could be of interest for STN targeting in deep brain stimulation (DBS). **Objectives:** Our aim was to explore the relationship between the anteroposterior coordinates of (1) the center of the mamillothalamic tract and (2) the anterior border of the STN on axial MR images. **Patients and Methods:** The brains of 16 healthy volunteers were imaged on a 3T MR system. Four millimeters under the anterior-posterior commissure plane, we noted the y coordinates of (1) the center of the mamillothalamic tract and (2) the anterior border of the STN. **Results:** The coordinates were  $y_{STN} = 14.7 \pm 1.23$  mm and  $y_{Tmth} = 14.3 \pm 1.13$  mm from the posterior commissure for the STN and the mamillothalamic tract, respectively. The mean difference was 0.4 mm (range 0–1 mm). Pearson's coefficient was 0.97 ( $p < 0.01$ ). **Conclusion:** We observed a strong correlation between the anteroposterior coordinates of the mamillothalamic tract and the anterior border of the STN (which is located between 0 and 1 mm in front of the mamillothalamic tract). The mamillothalamic tract could be a good anterior landmark for STN targeting. It could also be tested for target determination in DBS for severe obsessive-compulsive disorder.

Copyright © 2011 S. Karger AG, Basel

## Introduction

During the past years, we have observed a significant improvement in the quality of cranial MR images, allowing increasingly accurate identification and delineation of deep brain structures, especially the subthalamic nucleus (STN). Nevertheless, the imaging protocols as well as the quality of images are highly variable between surgical centers. Target calculation is now usually based on anterior commissure (AC) and posterior commissure (PC) point coordinates and is further corrected depending on the individual MR anatomy of the patient. The anterior border of the red nucleus is widely used as a landmark for the calculation of the anteroposterior (y) coordinate of the STN center, as proposed by Bejjani et al. [1]. This method, in our experience, is indeed simple and safe. We hypothesized that other deep structures could be used as external landmarks for STN identification. Candidates must (1) be easily identified on routine MR images and (2) have close and invariable relationships with the STN. According to the Schaltenbrand and Bailey atlas [2], the mamillothalamic tract approximately indicates the anteroposterior coordinate of the anterior border of the STN in the AC-PC plane (fig. 1). In this work, our aim was to test this hypothesis in a series of 3T MR images of healthy volunteers.

## KARGER

Fax +41 61 306 12 34  
E-Mail karger@karger.ch  
www.karger.com

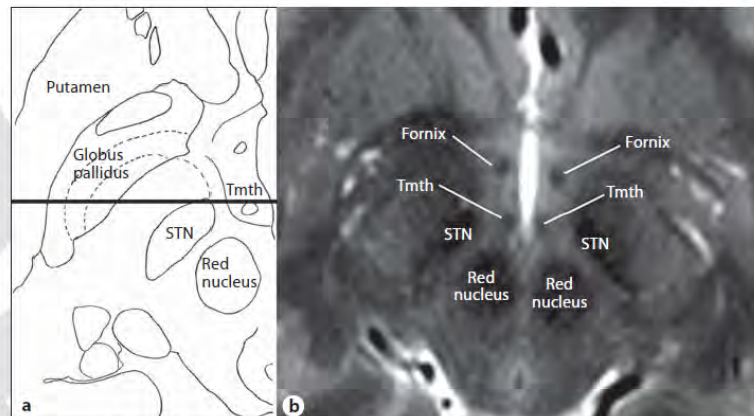
© 2011 S. Karger AG, Basel  
1011-6125/11/0000-0000\$38.00/0

Accessible online at:  
www.karger.com/sfn

François Caire  
Service de Neurochirurgie, Hôpital Dupuytren, CHU de Limoges  
2, avenue Martin-Luther-King  
FR-87042 Limoges (France)  
Tel. +33 5 55 05 65 21, E-Mail francois.caire@chu-limoges.fr



**Fig. 1.** Anatomical relationship between the mamillothalamic tract (Tmth) and the STN. **a** Schematic drawing illustrating the anatomy of the subthalamic region 4.5 mm under the AC-PC plane, adapted from slice LXXVIII H.v. -4.5 of the Schaltenbrand and Bailey atlas [2]. The dark line passes through the anterior pole of the STN and the mamillothalamic tract. **b** Axial T2-weighted MR image, 4 mm under the AC-PC plane, from one of our patients. The STN, red nucleus, mamillothalamic tract (Tmth) and fornix are identified on the MR slice. The mamillothalamic tract is seen just lateral to the third ventricle wall, between the red nucleus and the fornix.



## Patients

### Patients

Sixteen sets of MR images of the brain were obtained from 16 healthy volunteers (10 males and 6 females). The patients' age ranged from 23 to 66 years (mean 32).

### Acquisition of MR Images

The brains were imaged on an Achieva 3 Tesla MR system (Philips Healthcare, The Netherlands). The MR scanning protocol was optimized for STN visualization as follows: T2-weighted turbo spin echo sequence, TR 3,000 ms, TE 80 ms, slice thickness 2 mm without interslice gap, matrix  $256 \times 256$ , 30 slices. We routinely use this protocol for deep brain stimulation (DBS) procedures. The acquisition of images was performed in the axial plane, i.e. approximately aligned with the AC-PC plane on the localizer. Thus, we limited the need for further image reformatting.

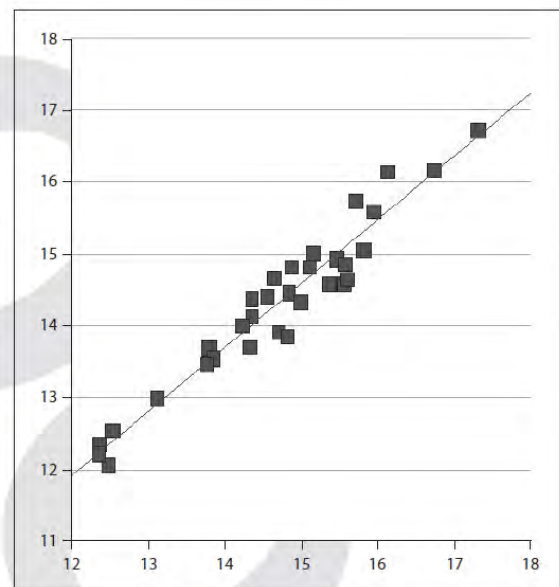
## Methods

### Transfer of MR Images and Registration of the Coordinate System

MR images were transferred from the MR scanner to the workstation equipped with Framelink v.5 software (Medtronic, Inc., Minneapolis, Minn., USA). AC and PC points were identified, allowing us to register the AC-PC-based 3-coordinate system. Further measurements were obtained in the AC-PC plane after reformatting the MR images to the AC-PC plane. We adjusted the contrast and brightness to improve the visibility of deep gray nuclei.

### Image Selection

For each subject, we selected the MR slice located 4 mm under the AC-PC plane because (1) this slice is close to the Schaltenbrand LXXVII H.v. -4.5-mm slice, where we can see the close



**Fig. 2.** Regression line illustrating the strong correlation we observed between the anteroposterior coordinates of (1) the anterior border of the STN (x axis) and (2) the mamillothalamic tract (y axis). Distances are in millimeters from the PC.

relationship between the STN and the mamillo-thalamic tract, and (2) the STN and mamillothalamic tract were both visualized for all patients on this slice. Below this slice (6 mm under the AC-PC plane), confusion is possible between the STN and substantia nigra. Above (2 mm under the AC-PC plane), the MR



slice is almost tangent to the upper pole of the STN, and the border of the nucleus is not always easy to identify, in our experience.

#### STN and Mamillothalamic Tract Position

Two neurosurgeons (F.C. and E.C.), experienced with the MR anatomy of the subthalamic region, identified the right and left subthalamic nuclei and the mamillothalamic tract in each patient. We noted for each side the Cartesian coordinates of (1) the center of the mamillothalamic tract and (2) the anterior border of the STN (fig. 2). We also noted the position of the anterior border of the red nucleus.

#### Statistical Method

We obtained the coordinates of the mamillothalamic tract and the anterior border of the STN in the anteroposterior (y) axis. We calculated the mean values, standard deviation, and delta ( $y_{Tmth} - y_{STN}$ ). We determined the linear correlation (Pearson) coefficient between both data sets.

We also calculated the distance between the anterior border of the red nucleus and the anterior border of the STN.

## Results

#### MR Data

The quality of MR images was satisfactory for all patients. The STN and mamillothalamic tract were easily identified 4 mm under the AC-PC plane. The mean AC-PC distance was 25.45 mm (SD 1.34), ranging from 23.76 to 26.92 mm.

#### Measurements and Statistical Analysis

Four millimeters under the AC-PC plane, the center of the mamillothalamic tract and the anterior border of the STN was positioned as follows:  $y_{STN} = 14.7 \pm 1.23$  mm from the PC or  $1.97 \pm 1.23$  mm from the mid-commissural point (MCP), and  $y_{Tmth} = 14.3 \pm 1.13$  mm from the PC or  $1.59 \pm 1.13$  mm from the MCP.

The mean difference between both values ( $y_{STN} - y_{Tmth}$ ) was 0.4 mm (SD 0.32), ranging from 0 to 1 mm. Detailed values are given in table 1. The Pearson coefficient was 0.97, indicating a strong correlation between both data sets ( $p < 0.01$ ). Figure 2 shows the regression line.

The anteroposterior coordinate of the anterior border of the red nucleus was  $y_{RN} = 10.54 \pm 1.03$  mm from the PC or  $-2.19 \pm 1.03$  mm from the MCP. The mean difference between the y-coordinates of the anterior borders of the STN and the red nucleus was 4.17 mm, ranging from 3.15 to 5.53 mm.

**Table 1.** Anteroposterior (y) coordinates of (1) the anterior border of the STN and (2) the center of the mamillothalamic tract obtained from axial MR images of 16 volunteers, 4 mm under the AC-PC plane

Patient	Side	Anterior border of the STN, mm	Mamillothalamic tract, mm	$\Delta$
1	right	15.96	15.58	0.38
	left	15.47	14.93	0.54
2	right	15.73	15.73	0
	left	16.14	16.14	0
3	right	15.6	14.86	0.74
	left	15.13	14.82	0.31
4	right	17.32	16.72	0.6
	left	14.72	13.92	0.8
5	right	13.81	13.68	0.13
	left	14.37	14.37	0
6	right	12.49	12.06	0.43
	left	12.38	12.35	0.03
7	right	14.89	14.82	0.07
	left	14.66	14.66	0
8	right	16.75	16.16	0.59
	left	14.58	14.41	0.17
9	right	14.37	14.12	0.25
	left	14.24	13.99	0.25
10	right	12.37	12.21	0.16
	left	12.54	12.54	0
11	right	15.38	14.57	0.81
	left	15.57	14.57	1
12	right	14.34	13.69	0.65
	left	14.83	13.85	0.98
13	right	15.61	14.64	0.97
	left	13.86	13.53	0.33
14	right	13.78	13.46	0.32
	left	13.13	12.98	0.15
15	right	15.83	15.05	0.78
	left	14.85	14.46	0.39
16	right	15	14.33	0.67
	left	15.17	15	0.17

The coordinates are noted from the PC point.

## Discussion

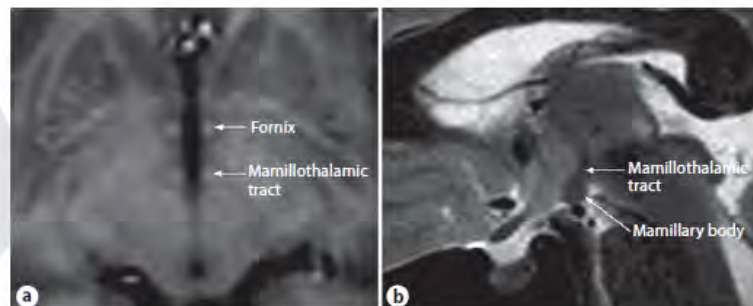Our results suggest that in the axial plane, 4 mm under the AC-PC plane, the anteroposterior (y) coordinate of the anterior border of the STN seems to be very close to the anteroposterior coordinate of the center of the mamillothalamic tract (0–1 mm in front of it).

#### Direct Identification of the STN on High-Field Axial MR Images and Location of Its Anterior Border

The question of STN identification on conventional MR images and its use for targeting in DBS is still con-



**Fig. 3.** Identification of the mamillothalamic tract on other MR images. **a** T1-weighted axial MR image after contrast and brightness adjustment. The mamillothalamic tract is clearly seen as a round hyperintense structure just lateral to the wall of the third ventricle. We also easily identified the fornix on both sides. **b** Sagittal T2-weighted MR image. The mamillothalamic tract is easily identified as a hypointense band running posterior and superior to the pole of the mamillary body.



troversial [3, 4]. Nevertheless, efforts have been made for many years to improve the quality of MR sequences [5–7]. The development of 3T MR scanners has also significantly improved the spatial resolution of images, allowing a satisfactory visualization of deep gray nuclei [8]. This study was conducted on a 3T MR scanner with the conventional sequence used at our institution for DBS derived from the sequences designed in the past for the 1.5T MR scanner. Routinely, we acquire also two sets of images in the coronal and sagittal planes.

There are few data in the literature regarding the location of the anterior border of the STN in an AC-PC stereotactic space. Danish et al. [9] noted its anteroposterior coordinate as  $4.6 \pm 1$  mm (range 2.2–6.2) from the MCP in a series of 26 patients explored with T2 axial images on a 1.5T MR scanner. Our own result is  $1.97 \pm 0.87$  mm from the MCP, i.e. about 2 mm more posterior. Richter et al. [10], on the contrary, noted  $-0.9$  mm (range  $-3.7$  to  $4.1$ ) from the MCP in a series of 18 patients (T2 axial images, 1.5T MR scanner). Comparison with our results is therefore difficult. This may be due partly to the use of different MR imaging modalities (1.5T for both authors vs. 3T for us).

Nevertheless, the location of the anterior border of the STN is consistent with recently published data on the STN center. The anteroposterior coordinate of the STN center is indeed  $-3.8 \pm 1.3$  mm from the MCP for Richter et al. [10],  $-1.26 \pm 1.06$  mm for Schlaier et al. [11],  $-1.1 \pm 2.3$  mm (right side) and  $-0.6 \pm 1.8$  mm (left side) for Slavin et al. [8], and  $-2.6 \pm 0.9$  mm for Caire et al. [12].

#### *Identification of the Mamillothalamic Tract*

In our experience, the mamillothalamic tract is easily distinguished on T2 axial MR images as a small hypointense round structure just lateral to the wall of the third ventricle (fig. 1). No confusion is really possible with the

fornix, which is much more anterior and visible between the third ventricle and the anteromedial pole of the globus pallidus internus (fig. 1). Identification of the mamillothalamic tract is also usually possible on axial T1-weighted images, after contrast and brightness adjustment (fig. 3a), and on sagittal MR images (fig. 3b).

#### *The Mamillothalamic Tract as a Landmark for STN Targeting*

The relationship between the STN and the center of the mamillothalamic tract is probably intuitively known by many of us but has never been demonstrated to our knowledge. Toda et al. [13] reported only the alignment of the mamillothalamic tract with the medial border of the STN.

In our series of 16 healthy volunteers, we observed a strong correlation ( $p < 0.01$ ) between the anteroposterior (y) coordinates of the STN and the mamillothalamic tract on 3T MR images obtained in the axial plane 4 mm under the AC-PC. In all of our patients, the anterior border of the STN was located between 0 and 1 mm in front of the mamillothalamic tract. The center of the mamillothalamic tract could therefore be a good anterior landmark for STN targeting in stereotactic surgery for Parkinson's disease.

To our knowledge, there is no other anatomical landmark that could indicate the anterior pole of the STN, which is located approximately 4 mm in front of the red nucleus in our series.

Even if defining the anterior border of the STN is not directly essential for surgical planning, we think that this simple landmark will have two main applications.

First, it could be used as the anterior limit for electrophysiological mapping of the region of interest. In the future, we will assess this application in patients who undergo DBS procedures.



Second, it could be of interest for subthalamic target determination in DBS for severe obsessive-compulsive disorder. Little is known about the functional anatomy of the STN in humans, but experimental data show that the anteromedial (limbic) part of the STN receives input from the cingulum and the orbitofrontal regions via the ventral pallidum and is involved in behavioral control [14–16]. We can therefore assume that the anteromedial aspect of the nucleus could be a relevant surgical target

[17]. The usefulness of the mamillothalamic tract as a landmark for target calculation in OCD will be tested in a future study.

## Acknowledgement

We thank Kristan Kosmos for manuscript correction.

## References

- 1 Bejjani BP, Dormont D, Pidoux B, Yelnik J, Damier P, Arnulf I, et al: Bilateral subthalamic stimulation for Parkinson's disease by using three-dimensional stereotactic magnetic resonance imaging and electrophysiological guidance. *J Neurosurg* 2000;92:615–625.
- 2 Schaltenbrand G, Bailey P: Introduction to Stereotaxis with an Atlas of the Human Brain. Stuttgart, Thieme, 1959.
- 3 Cuny E, Guehl D, Burbaud P, Gross C, Dousset V, Rougier A: Lack of agreement between direct magnetic resonance imaging and statistical determination of a subthalamic target: the role of electrophysiological guidance. *J Neurosurg* 2002;97:591–597.
- 4 Daniluk S, Davies GK, Elias SA, Novak P, Nazzaro JM: Assessment of the variability in the anatomical position and size of the subthalamic nucleus among patients with advanced Parkinson's disease using magnetic resonance imaging. *Acta Neurochir (Wien)* 2010;152:201–210.
- 5 Magnotta VA, Gold S, Andreasen NC, Ehrhardt JC, Yuh WT: Visualization of subthalamic nuclei with cortex attenuated inversion recovery MR imaging. *Neuroimage* 2000;11:341–346.
- 6 Kitajima M, Korogi Y, Kakeda S, Moriya J, Ohnari N, Sato T, Hayashida Y, Hirai T, Okuda T, Yamashita Y: Human subthalamic nucleus: evaluation with high-resolution MR imaging at 3.0 T. *Neuroradiology* 2008;50:675–681.
- 7 Vertinsky AT, Coenen VA, Lang DJ, Kolind S, Honey CR, Li D, Rauscher A: Localization of the subthalamic nucleus: optimization with susceptibility-weighted phase MR imaging. *AJNR Am J Neuroradiol* 2009;30:1717–1724.
- 8 Slavin KV, Thulborn KR, Wess C, Nersisyan H: Direct visualization of the human subthalamic nucleus with 3T MR imaging. *AJNR Am J Neuroradiol* 2006;27:80–84.
- 9 Danish SF, Jaggi JL, Moyer JT, Finkel L, Bal-tuch GH: Conventional MRI is inadequate to delineate the relationship between the red nucleus and subthalamic nucleus in Parkinson's disease. *Stereotact Funct Neurosurg* 2006;84:12–18.
- 10 Richter EO, Hoque T, Halliday W, Lozano AM, Saint-Cyr JA: Determining the position and size of the subthalamic nucleus based on magnetic resonance imaging results in patients with advanced Parkinson disease. *J Neurosurg* 2004;100:541–546.
- 11 Schlaier J, Schoedel P, Lange M, Winkler J, Warnat J, Dorenbeck U, Brawanski A: Reliability of atlas-derived coordinates in deep brain stimulation. *Acta Neurochir (Wien)* 2005;147:1175–1180.
- 12 Caire F, Ouchchane L, Coste J, Gabrillargues J, Derost P, Ulla M, Durif F, Lemaire JJ: Subthalamic nucleus location: relationships between stereotactic AC-PC-based diagrams and MRI anatomy-based contours. *Stereotact Funct Neurosurg* 2009;87:337–347.
- 13 Toda H, Sawamoto N, Hanakawa T, Saiki H, Matsumoto S, Okumura R, Ishikawa M, Fukuyama H, Hashimoto N: A novel composite targeting method using high-field magnetic resonance imaging for subthalamic nucleus deep brain stimulation. *J Neurosurg* 2009;111:737–745.
- 14 Haegelen C, Rouaud T, Darnault P, Morandi X: The subthalamic nucleus is a key-structure of limbic basal ganglia functions. *Med Hypotheses* 2009;72:421–426.
- 15 Karachi C, Grabli D, Baup N, Mounayar S, Tandé D, François C, Hirsch EC: Dysfunction of the subthalamic nucleus induces behavioral and movement disorders in monkeys. *Mov Disord* 2009;24:1183–1192.
- 16 Mallet L, Polosan M, Jaafari N, Baup N, Welter ML, Fontaine D, et al: Nucleus stimulation in severe obsessive-compulsive disorder. *N Engl J Med* 2008;359:2121–2134.
- 17 Benabid AL, Koudsie A, Benazzouz A, Le Bas JF, Pollak P: Imaging of subthalamic nucleus and ventralis intermedius of the thalamus. *Mov Disord* 2002;17(suppl 3):S123–S129.

## ANNEXE 2. Amendement au protocole STOC 2.

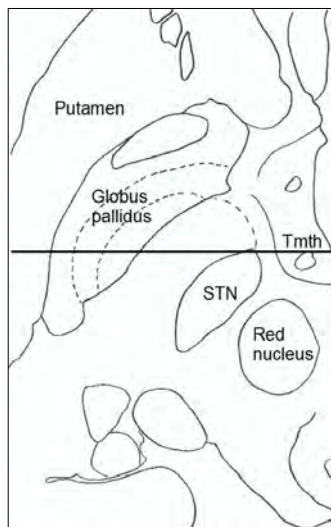
### **Amendement au protocole d'étude clinique STOC 2 « Traitement du trouble obsessionnel-compulsif sévère et résistant par stimulation à haute fréquence du striatum ventral et du noyau sous-thalamique » Essai clinique randomisé en simple insu avec évaluation médico- économique.**

#### **Titre:**

Intérêt du faisceau mamillo-thalamique comme repère stéréotaxique pour l'identification de la cible sous-thalamique de la stimulation cérébrale profonde dans le traitement des troubles obsessionnels compulsifs.

#### **Contexte:**

Le faisceau mamillo-thalamique est un faisceau de substance blanche facilement identifiable sur des coupes IRM axiales conventionnelles. Il semble être un bon marqueur de la limite antérieure du noyau subthalamique dans l'axe antéro-postérieur, comme le montre l'atlas de Schaltenbrand et Bailey (1959) (figure 1).



**Figure 1.** Schéma adapté de la coupe LXXVII H.v -4,5 de l'atlas de Schaltenbrand et Bailey (1959). La ligne transversale passe par le faisceau mamillo-thalamique et par le bord antérieur du noyau subthalamique.

Dans un travail préalable, nous avons repéré le faisceau mamillo-thalamique et le bord antérieur du noyau subthalamique sur des coupes IRM T2 axiales, 4 mm au-dessous du plan CA-CP, pour une série de 16 volontaires sains. Nous avons noté leurs coordonnées respectives sur l'axe antéro-postérieur (y):

$y_{NST} = 14.7 \pm 1.23$  mm, soit  $1.97 \pm 0.87$  mm en avant du point mi-commissural

$y_{Tmth} = 14.3 \pm 1.13$  mm, soit  $1.59 \pm 0.8$  mm en avant du point mi-commissural.

La différence moyenne entre les deux valeurs était de 0,4 mm (extrêmes: 0 -1 mm). Le coefficient de Pearson à 0,97 indique une forte corrélation entre les deux valeurs.

Ainsi, dans le plan axial, le bord antérieur du noyau subthalamique apparaît toujours situé entre 0 et 1 mm en avant du repère constitué par le faisceau mamillo-thalamique.

Or, dans le cas des troubles obsessionnels compulsifs, la cible sous-thalamique de la

chirurgie est constituée par la partie la plus antérieure du noyau subthalamique, correspondant au territoire associativo-limbique. Nous faisons donc l'hypothèse que le faisceau mamillo-thalamique pourrait constituer un repère stéréotaxique intéressant pour l'identification de cette cible.

### **Objectif:**

Notre objectif est de déterminer si le faisceau mamillo-thalamique identifié en coupes IRM axiales peut être un repère utile à l'identification de la cible sous-thalamique de la stimulation cérébrale profonde dans le traitement des troubles obsessionnels compulsifs.

### **Matériel et méthode:**

Ce travail utilisera les acquisitions IRM réalisées en pré-opératoire.

Pour chaque patient implanté dans le noyau sous-thalamique, on repèrera visuellement le faisceau mamillo-thalamique en axial, 4 mm au-dessous du plan CACP. Ce repérage pourra être réalisé soit sur l'imagerie T1 3D, soit sur des coupes axiales T2 (à défaut: sur des reconstructions obtenues à partir des images T2 coronales).

On pourra ensuite construire une cible définie:

- en y (axe antéro-postérieur): par la coordonnée y du faisceau mamillo-thalamique sur la coupe axiale à -4 mm
- en x (axe médio-latéral) et en z (axe crânio-caudal) comme la cible théorique classique, c'est-à-dire 1 mm en-dedans de la cible « Parkinson » définie à partir du schéma de Guiot/Benabid (Bejjani *et al.*, 2000).

Nous comparerons ensuite les coordonnées de la cible définie ainsi en référence au faisceau mamillo-thalamique aux coordonnées de la cible effectivement utilisée (« cible théorique définitive »).

### **Références:**

Schaltenbrand G, Bailey P. Introduction to stereotaxis with an atlas of the human brain. Stuttgart, Georg Thieme Verlag; 1959.

Bejjani BP *et al.* Bilateral subthalamic stimulation for Parkinson's disease by using three-dimensional stereotactic magnetic resonance imaging and electrophysiological guidance. J Neurosurg 2000;92(4): 615-25.

## **ANNEXE 3.**

### **Protocole PARKEO : version octobre 2012.**

#### **PARKEO**

**Stimulation cérébrale profonde du noyau sous thalamique  
dans la maladie de Parkinson : comparaison d'une  
approche électrophysiologique vs une procédure sous  
anesthésie générale**

**Code promoteur : CHUBX 2012/07**

#### **Promoteur**

Centre Hospitalier Universitaire de Bordeaux  
12, rue Dubernat  
33400 Talence

à Bordeaux, le : *date*

Le Directeur Général du CHU de  
Bordeaux  
A. HERIAUD  
Et par délégation, le Directeur de la  
Recherche Clinique et de l'Innovation,  
Joaquin MARTINEZ

#### **Investigateur principal**

**Dr Xavier HOARAU**

Service de neurochirurgie B  
Hôpital Pellegrin  
33076 Bordeaux CEDEX  
Tél. : 05 56 79 55 77 - Fax : 05 56 79 59 84  
Courriel : [xavier.hoarau@chu-bordeaux.fr](mailto:xavier.hoarau@chu-bordeaux.fr)

à Bordeaux, le : *date*

Dr Xavier HOARAU

# PRINCIPAUX RESPONSABLES

## Investigateur principal

### **Dr Xavier HOARAU**

Service de neurochirurgie B  
Hôpital Pellegrin  
33076 Bordeaux CEDEX  
Tél. : 05 56 79 55 77 - Fax : 05 56 79 59 84  
Courriel : [xavier.hoarau@chu-bordeaux.fr](mailto:xavier.hoarau@chu-bordeaux.fr)

## Responsables scientifiques

### **Pr Emmanuel CUNY**

Service de neurochirurgie B  
Hôpital Pellegrin  
33076 Bordeaux CEDEX  
Tél. : 05 56 79 55 77 - Fax : 05 56 79 59 84  
Courriel : [emmanuel.cuny@chu-bordeaux.fr](mailto:emmanuel.cuny@chu-bordeaux.fr)

### **Pr Pierre BURBAUD et Pr Dominique GUEHL**

Service des Explorations Fonctionnelles du Système nerveux  
Hôpital Pellegrin CHU de Bordeaux  
33076 Bordeaux cedex  
Tél. : 05 56 79 55 13 – Fax : 05 56 79 61 09  
Courriel : [prénom.nom@chu-bordeaux.fr](mailto:prénom.nom@chu-bordeaux.fr)

### **Dr François CAIRE**

Service de Neurochirurgie  
Hôpital Dupuytren  
CHU de Limoges  
2 avenue Martin Luther King  
87042 Limoges  
Courriel : [francois.caire@chu-limoges.fr](mailto:francois.caire@chu-limoges.fr)

### **Pr Bruno AOUIZERATE**

Service universitaire de psychiatrie adulte  
Centre hospitalier Charles Perrens  
33076 Bordeaux CEDEX  
Tél. : 05 56 56 35 85 – Fax : 05 56 56 35 15  
Courriel : [bruno.aouizerate@u-bordeaux2.fr](mailto:bruno.aouizerate@u-bordeaux2.fr)

## Investigateur

### **Nathalie DAMON-PIERRE**

Service des Explorations Fonctionnelles du Système nerveux  
Hôpital Pellegrin CHU de Bordeaux  
Tél. : 05 56 79 55 13 – Fax : 05 56 79 61 09  
Courriel : [prénom.nom@chu-bordeaux.fr](mailto:prénom.nom@chu-bordeaux.fr)

## Neuropsychologue

### **Nicolas AUZOU**

Service des Explorations Fonctionnelles du Système nerveux  
Hôpital Pellegrin CHU de Bordeaux  
Tél. : 05 56 79 55 13 – Fax : 05 56 79 61 09  
Courriel : [nicolas.auzou@chu-bordeaux.fr](mailto:nicolas.auzou@chu-bordeaux.fr)

## Attaché de Recherche Clinique coordonnateur

### **Olivier BRANCHARD**

Service de neurochirurgie B  
Hôpital Pellegrin  
33076 Bordeaux CEDEX  
Tél. : 05 57 82 06 97 - Fax : 05 56 79 59 84  
Courriel : [olivier.branchard@chu-bordeaux.fr](mailto:olivier.branchard@chu-bordeaux.fr)

## **Promoteur**

Centre Hospitalier Universitaire de Bordeaux  
12 rue Dubernat  
33 400 Talence  
FRANCE

### **- Responsable de la recherche au niveau du promoteur**

Joaquin MARTINEZ - Directeur de la Recherche Clinique et de l'Innovation  
Julie BOUSSUGE-ROZE - Responsable du département « Promotion institutionnelle »  
Tél : 05 57 82 03 13 – Fax : 05 56 79 49 26  
Courriel : [julie.boussuge-roze@chu-bordeaux.fr](mailto:julie.boussuge-roze@chu-bordeaux.fr)

### **- Responsable d'étude Clinique Promotion**

Sandrine DESJARDINS  
Tél. : 05.57.82.03.34 - Fax : 05 56 79 49 26  
Courriel : [sandrine.desjardins@chu-bordeaux.fr](mailto:sandrine.desjardins@chu-bordeaux.fr)

## **Centre de Méthodologie et de Gestion des données**

Unité de Soutien Méthodologique à la Recherche Clinique et Epidémiologique du CHU de Bordeaux  
146 rue Léo-Saignat, case n°75  
33076 BORDEAUX Cedex  
Tel : 05 57 57 11 29 - Fax : 05 57 57 15 78

### **- Coordination méthodologique**

Dr Antoine BENARD  
Courriel : [antoine.benard@isped.u-bordeaux2.fr](mailto:antoine.benard@isped.u-bordeaux2.fr)

### **- Statisticienne**

Anne-Sophie GRANDOULIER  
Courriel : [Anne-Sophie.Grandoulier@isped.u-bordeaux2.fr](mailto:Anne-Sophie.Grandoulier@isped.u-bordeaux2.fr)

### **- Datamanager**

Jérôme GALET  
Courriel : [jerome.Galet@isped.u-bordeaux2.fr](mailto:jerome.Galet@isped.u-bordeaux2.fr)

### **- analystes programmeurs**

Guillaume DUPOUY  
Courriel : [guillaume.dupouy@isped.u-bordeaux2.fr](mailto:guillaume.dupouy@isped.u-bordeaux2.fr)  
Séverine MARTIREN  
Courriel : [severine.martiren@isped.u-bordeaux2.fr](mailto:severine.martiren@isped.u-bordeaux2.fr)

### **- Secrétaire**

Gwendoline Gunster  
□ Courriel: [Gwendoline.Gunster@isped.u-bordeaux2.fr](mailto:Gwendoline.Gunster@isped.u-bordeaux2.fr)

## **Unité de vigilance de la recherche clinique**

Centre de Pharmacovigilance, Hôpital Pellegrin CHU  
Place Amélie Raba-Léon, 33076 Bordeaux Cedex  
Tel : 05 57 57 57 53 - Fax : 05 57 57 57 54  
[vigilance.essais-cliniques@chu-bordeaux.fr](mailto:vigilance.essais-cliniques@chu-bordeaux.fr)

## RESUME de la recherche

PROMOTEUR	CHU de Bordeaux
INVESTIGATEUR PRINCIPAL	Dr Xavier HOARAU (Service de Neurochirurgie B – Bordeaux)
TITRE	<b>PARKEO</b> – « Stimulation cérébrale profonde du noyau sous thalamique dans la maladie de Parkinson : comparaison d'une approche électrophysiologique vs une procédure sous anesthésie générale »
JUSTIFICATION / CONTEXTE	<p>Les patients ayant une maladie de Parkinson idiopathique présentent initialement une bonne réponse à la lévodopa et aux agonistes dopaminergiques. Cependant, des fluctuations motrices se développent après plusieurs années d'évolution de la maladie, difficiles à contrôler avec le traitement médicamenteux. Les patients subissent alors une alternance de périodes dites "OFF", correspondant à des phases akinétiques et des périodes dites « ON » avec une amélioration de la mobilité mais au prix de dyskinésies correspondant à des mouvements anormaux de grandes amplitudes. Dans les années 1990 s'est développée la Stimulation Cérébrale Profonde (SCP) du noyau sous thalamique (NST) (Limousin et al. 1998), technique chirurgicale dont le but est de mimer l'effet de la dopathérapie en modulant l'activité d'une structure clé des ganglions de la base. Son intérêt réside dans son caractère réversible, et la possibilité de traiter les patients de manière bilatérale. Depuis lors, plus de 70 000 patients parkinsoniens ont été traités dans le monde (Bronstein et al. 2011), et actuellement 400 nouveaux patients sont traités en France chaque année.</p> <p>Les patients porteurs d'une maladie de Parkinson évoluée sont aujourd'hui traités en routine par SCP. La technique stéréotaxique initiale associait un repérage télé-radiographique et une électrophysiologie per-opératoire. Cette dernière permet d'enregistrer l'activité du noyau sous thalamique (NST) ce qui a l'intérêt d'en déterminer les limites exactes puis de stimuler celui-ci pour évaluer l'efficacité du traitement et ses effets indésirables. La stimulation du NST nécessite la coopération du patient et donc la réalisation d'une intervention sous anesthésie locale. Une deuxième intervention est nécessaire quelques jours plus tard cette fois-ci sous anesthésie générale pour implanter le boîtier de stimulation et le connecter aux électrodes implantées. Depuis la description initiale de ces procédures, la technique n'a que peu évoluée. L'IRM cérébrale est aujourd'hui utilisée pour le repérage direct ou indirect de la structure, permettant ainsi d'éviter la réalisation d'une ventriculographie qui est un geste invasif. Cette technique chirurgicale permet d'obtenir une amélioration de plus de 60% des scores moteurs évalués par l'échelle standardisée UPDRS 3 et constitue le traitement de référence.</p> <p>Si cette technique constitue incontestablement une révolution dans la prise en charge des patients parkinsoniens évolués. Elle présente néanmoins plusieurs limites : la durée opératoire est longue (environ 10 heures pour une implantation bilatérale). Outre les problèmes médico-économiques posés par la durée de l'intervention, la situation opératoire est inconfortable pour le patient qui reste éveillé pendant la durée de l'intervention avec un certain nombre d'inconvénients : 1). Le caractère impressionnant d'une intervention chirurgicale réalisée sous anesthésie locale, 2) l'inconfort du positionnement sur la table d'opération avec la tête fixée, 3) la nécessité d'un sevrage du patient en traitement antiparkinsonien pour permettre l'évaluation clinique et électrophysiologique per-opératoire. La moitié (5h) de la durée de l'intervention est liée à l'électrophysiologie.</p> <p>La question est donc de savoir s'il l'on peut proposer une technique sans électrophysiologie, réalisée sous anesthésie générale et permettant de s'affranchir des limites suscitées, tout en réduisant le risque infectieux et hémorragique. Pour se passer de l'électrophysiologie, il convient donc d'améliorer la qualité du ciblage et la trajectoire.</p>



	<p>L'amélioration du contrôle de la trajectoire passe par un système de descente des électrodes rigides, contrôlé mécaniquement, et un système de contrôle radiologique per opératoire qui permette de s'assurer de la bonne position des électrodes. Le CHU de Bordeaux est le seul centre au monde à utiliser un système de couplage d'un robot chirurgical (neuromate renishaw) et d'un scanner per opératoire O-arm® dans ce type de chirurgie. Dans une étude du service en cours de publication nous montrons que ce système permet de corriger toutes les erreurs de trajectoire.</p> <p>L'amélioration du contrôle du ciblage passe par une nouvelle définition de la cible NST (travail de thèse du Dr F Caire ; en cours de publications). Le principe a été de redéfinir la cible sous-thalamique à partir de nouveaux repères stéréotaxiques visibles en IRM en prenant en compte les données collectées chez des patients stimulés ayant présentés une excellente réponse clinique post-opératoire. Depuis janvier 2012, la nouvelle définition des cibles sous thalamiques couplées au O-arm® robot définit notre procédure de haute précision. Sur 5 patients opérés soit 10 électrodes implantées, 8 l'ont été à la cible définit sur l'IRM.</p> <p>L'électrophysiologie per-opératoire reste une technique très efficace et donc de références pour déterminer la position de la cible NST mais au vu de son caractère invasif ne convient-il pas de la proposer en tant que méthode de secours ? Les développements récents dans la précision de la technique chirurgicale ne doivent-ils pas nous amener à ne proposer l'électrophysiologie per-opératoire qu'en cas d'échec de la procédure ? Nous proposons donc de réaliser la première intervention sous anesthésie générale sans électrophysiologie et de réserver l'intervention sous anesthésie locale avec électrophysiologie aux situations d'échec de la technique précédente.</p>
<p><b>OBJECTIFS</b></p>	<p><b><u>Objectif principal :</u></b></p> <p>Estimer, chez des patients parkinsoniens évolués de moins de 70 ans, DOPA-sensibles, sans trouble cognitifs et ayant une IRM normale, <b>l'efficacité de la procédure chirurgicale innovante</b> « procédure sous anesthésie générale » pour réduire la symptomatologie motrice de la maladie de Parkinson 6 mois après l'intervention.</p> <p>L'efficacité sera mesurée par le rapport : (UPDRS 3 en pré opératoire OFF médicament - UPDRS 3 en post opératoire OFF médicament ON stimulation)/(UPDRS 3 pré opératoire OFF médicament).</p> <p><b><u>Objectifs secondaires :</u></b></p> <ol style="list-style-type: none"> <li>1. Estimer <b>l'efficacité de la stimulation post-opératoire</b> par le calcul du rapport (UPDRS 3 en post-opératoire OFF médicament OFF stimulation - UPDRS 3 en post opératoire OFF médicament ON stimulation)/(UPDRS 3 en post-opératoire OFF médicament OFF stimulation).</li> <li>2. Estimer la variabilité des résultats concernant l'efficacité de la procédure sous anesthésie générale anatomique</li> <li>3. Estimer la proportion de patients dans chaque groupe atteignant de seuil d'efficacité de la procédure chirurgicale et d'efficacité de la stimulation de 35%, 50% et 65% d'amélioration du score UPDRS 3.</li> <li>4. Estimer le niveau de réduction de la prise médicamenteuse antiparkinsonienne dans la procédure sous anesthésie générale.</li> <li>5. Estimer la proportion d'échec de la procédure de sous anesthésie générale définie par une amélioration de moins de 35% du score UPDRS 3, ou des effets secondaires rendant impossible une stimulation suffisante et une électrode localisée à plus de 4mm de la cible.</li> <li>6. Estimer l'amélioration de la qualité de vie dans la procédure sous anesthésie générale.</li> <li>7. Estimer l'amélioration des autres dimensions non motrices du score UPDRS 3 dans la procédure sous anesthésie générale</li> <li>8. Observer la tolérance de la procédure sous anesthésie générale par une analyse cognitive et un recueil des effets indésirables.</li> <li>9. Evaluer le groupe « procédure classique » sur l'ensemble des objectifs pour s'assurer que l'on atteint le niveau attendu</li> <li>10. Comparer la faisabilité technique pour chacune des deux chirurgies sur la base du nombre d'électrodes implantées dans la cible visée</li> </ol>

	<p>11. Tolérance de la chirurgie (toutes procédures confondues) définie par la déclaration des effets indésirables chirurgicaux et post-opératoire attendus et inattendus</p> <p>12. Evaluer l'influence des deux procédures opératoires sur la survenue et le maintien d'un PTSD post-chirurgical</p> <p>13. Evaluer l'influence des deux procédures opératoires sur le niveau d'anxiété préopératoire et le décours temporel de cette anxiété</p> <p>14. Différencier les facteurs thymique et cognitifs potentiellement prédictors de la survenue d'un PTSD post-chirurgical</p> <p>15. Evaluer les répercussions à long terme des deux procédures opératoire sur l'état thymique et cognitif.</p>
<b>SCHEMA DE LA RECHERCHE</b>	Essai prospectif, monocentrique, randomisé en deux groupes parallèles, non comparatif en simple insu. Un premier groupe sera constitué des patients bénéficiant de la procédure chirurgicale innovante « Procédure sous anesthésie générale ». Un second groupe, de taille plus restreinte, sera constitué de patients bénéficiant de l'intervention de référence « Intervention classique »
<b>CRITERES D'INCLUSION</b>	<ul style="list-style-type: none"> <li>○ Age compris entre 18 et 70 ans</li> <li>○ Maladie de Parkinson évoluée au stade de fluctuation malgré un traitement médical optimal.</li> <li>○ Dopa sensibilité supérieure à 50% au test à la L-DOPA</li> <li>○ IRM normale</li> <li>○ Echelle de Mattis &gt; 130</li> <li>○ Indication approuvée par la réunion de concertation pluridisciplinaire Parkinson</li> <li>○ Sujet affilié ou bénéficiaire d'un régime de sécurité sociale</li> <li>○ Consentement libre, éclairé et écrit signé par le participant et l'investigateur (au plus tard le jour de l'inclusion et avant tout examen nécessité par la recherche)</li> </ul>
<b>CRITERES DE NON INCLUSION</b>	<ul style="list-style-type: none"> <li>○ IRM montrant une atrophie cérébrale importante ou des hypersignaux</li> <li>○ Syndrome dépressif majeur à l'échelle de Beck (BDI) : score &gt; 15</li> <li>○ Présenter une contre-indication chirurgicale ou anesthésique</li> <li>○ Etre une femme en état de procréer sans moyen de contraception efficace</li> <li>○ Nécessiter un traitement anticoagulant ou antiagrégant plaquettaire au long cours.</li> </ul>
<b>PROCEDURES DE LA RECHERCHE</b>	<p><b>Intervention sous anesthésie générale</b> et sans électrophysiologie avec mise en place du stimulateur dans le même temps.</p> <p>versus</p> <p><b>Intervention sous anesthésie locale</b> avec électrophysiologie en deux temps avec mise en place du stimulateur sous anesthésie générale.</p>
<b>CRITERES DE JUGEMENT</b>	<p><b>Critère principal de jugement :</b> Le critère principal sera l'efficacité de la procédure chirurgicale mesurée à 3 mois par le rapport : (UPDRS 3 en pré opératoire OFF médicament - UPDRS 3 en post opératoire OFF médicament ON stimulation)/( UPDRS 3 pré opératoire OFF médicament)</p> <p><b>Critères secondaires :</b></p> <ol style="list-style-type: none"> <li>1. L'efficacité de la stimulation par le calcul du rapport (UPDRS 3 en post-opératoire OFF médicament OFF stimulation - UPDRS 3 en post opératoire OFF médicament ON stimulation)/( UPDRS 3 en post-opératoire OFF médicament OFF stimulation).</li> <li>2. Variance de la moyenne d'amélioration estimée pour la procédure sous anesthésie générale</li> <li>3. Proportion de patients dans chaque groupe atteignant de seuil d'efficacité de la procédure chirurgicale et d'efficacité de la stimulation de 35%, 50% et 65% d'amélioration du score UPDRS 3.</li> <li>4. Dose calculée équivalent L-DOPA en préopératoire et à trois mois et la réduction de dose entre la période préopératoire et la visite à 3 mois.</li> <li>5. Proportion d'échec de la procédure sous anesthésie générale définit par une amélioration de moins de 35% du score UPDRS 3, ou des effets secondaires rendant impossible une stimulation suffisante et une électrode à plus de 4mm de la cible.</li> <li>6. Echelle de qualité de vie : PDQ-39</li> </ol>

	<p>7. Autres dimensions non motrices du score UPDRS 3 dans la procédure sous anesthésie générale</p> <p>8. Recueil des effets indésirables chirurgicaux attendus : infection et hémorragie, ou lié à la stimulation paresthésie, hypophonie, dyskinésie.</p> <p>9. Pourcentage d'amélioration observé dans la procédure de référence sous anesthésie locale avec électrophysiologie</p> <p>10. Nombre d'électrodes implantées dans la cible visée</p> <p>11. Tolérance de la chirurgie (toutes procédures confondues) définie par la déclaration des effets indésirables chirurgicaux et post-opératoire attendus et inattendus</p> <p>12. Inventaire du Syndrome de Stress Post-Traumatique (Echelle PTSD – Civilian Version)</p> <p>13. a) Inventaire d'Anxiété Etat-Trait (STAI), comparaison de M0 à M1, M3, M6 b) Inventaire état/trait d'anxiété cognitive et somatique (STICSA), comparaison de M0 à M1, M3, M6</p> <p>14. a) Inventaire de Dépression de Beck (BDI) à l'inclusion b) Inventaire d'apathie de Lille (LARS) à l'inclusion c) Echelle de démence de MATIS (MDRS) à l'inclusion d) Inventaire d'apathie de Lille (LARS) à l'inclusion e) Echelle de démence de MATIS (MDRS) à l'inclusion</p> <p>15. Echelles de STAI/STICSA état et trait / BDI / LARS à M6 pour l'état thymique et MDRS à M6 pour le cognitif</p>
<b>TAILLE D'ETUDE</b>	30 patients
<b>DUREE DE LA RECHERCHE</b>	<ul style="list-style-type: none"> <li>➤ Début des inclusions : janvier 2013</li> <li>➤ Durée de la période d'inclusion : 24 mois</li> <li>➤ Durée de participation de chaque participant : 6 mois</li> <li>➤ Durée totale de la recherche : 30 mois</li> </ul>
<b>ANALYSE STATISTIQUE DES DONNEES</b>	<p>L'analyse statistique du critère principal estimera l'amélioration du score UPDRS 3 par la procédure chirurgicale innovante à 3 mois et son intervalle de confiance bilatéral à 95%.</p> <p>Une analyse intermédiaire sera effectuée après l'inclusion de 10 patients dans le groupe « anesthésie générale ». Les résultats de cette analyse intermédiaire seront présentés à un comité indépendant de surveillance.</p>
<b>RETOMBEES ATTENDUES</b>	<p>Les retombées attendues sont principalement la simplification de l'intervention, la diminution de son risque et de sa durée et son caractère moins traumatisant pour le patient.</p> <p>Il est possible d'envisager une diminution des coûts compte-tenu de la diminution de la durée opératoire et de l'absence d'électrophysiologie.</p>

# RÉSUMÉ

L'efficacité de la stimulation cérébrale profonde subthalamique dans certains cas de maladie de Parkinson est maintenant bien établie. Toutefois, des progrès restent possibles, à la fois en terme de contrôle du geste chirurgical et en terme de définition de la cible chirurgicale.

Dans la première partie de ce travail, nous nous sommes intéressés à l'optimisation du contrôle de l'implantation des électrodes de stimulation cérébrale profonde. Nous avons tout d'abord analysé rétrospectivement les résultats obtenus en réalisant une imagerie tridimensionnelle per-opératoire pour le contrôle de positionnement des électrodes. Nous nous sommes ensuite intéressés à la possibilité d'utiliser un repère de visée radiologique per-opératoire. Nous avons revu pour cela une série de patients ayant subi une réimplantation d'électrodes, pour lesquels l'électrode déjà en place était utilisée comme point de repère à la fois pour définir la cible de la réimplantation et pour contrôler radiologiquement l'implantation de la nouvelle électrode.

Dans la seconde partie, nous avons travaillé à l'optimisation de la cible subthalamique. Nous avons tout d'abord évalué la pertinence du repérage du faisceau mamillo-thalamique sur des coupes IRM axiales comme marqueur de la coordonnée y du bord antérieur du noyau subthalamique. Ensuite, nous avons tâché de proposer une normalisation tridimensionnelle de l'espace stéréotaxique à partir de données recueillies dans une série de volontaires sains. Enfin, pour une série de patients opérés avec un bon résultat, nous avons cherché à corrélérer la position des contacts actifs en stimulation chronique avec des points de repères profonds visibles en IRM. Nous avons pu proposer ainsi une cible normalisée dont les coordonnées sont :  $x = 0,44x_{\text{bord latéral du V3}} + 10,71\text{mm}$ ;  $y = 0,69x_{\text{faisceau mamillothalamique}} + 1,62\text{ mm}$  ou  $0,34\text{ distance CACP} + 2,52\text{ mm}$ ;  $z = 0,72\text{ hauteur du thalamus} - 16\text{ mm}$ . Cette cible sera évaluée dans une future étude prospective.

## Mots-clefs :

Noyau subthalamique, neuroanatomie, normalisation, stéréotaxie, stimulation cérébrale profonde, normalisation, IRM, maladie de Parkinson.